FACULTÉ DE MÉDECINE DE PARIS

Année 1909 — N° 92

THÈSE

POUR

LE DOCTORAT EN MÉDECINE

Présentée et soutenue le Mercredi 22 Décembre 1909 à 1 heure

PAR

Marcel MAUPAS

Interne des Hôpitaux de Rouen
Prix du Conseil Général, 1906

DES

ABCÈS SOUS-PHRÉNIQUES

d'Origine Gastrique

Président : M. LANNELONGUE, *professeur*

Juges : MM. RECLUS, *professeur*
MAUCLAIRE, *agrégé*
OMBREDANNE, *agrégé*

PARIS
IMPRIMERIE DE LA FACULTÉ DE MÉDECINE
HENRI JOUVE, Éditeur
15, rue Racine, 15

1909

92

THÈSE

POUR

LE DOCTORAT EN MÉDECINE

FACULTÉ DE MÉDECINE DE PARIS

Année 1909 — N° —

THÈSE

POUR

LE DOCTORAT EN MÉDECINE

Présentée et soutenue le Mercredi 22 Décembre 1909 à 1 heure

PAR

Marcel MAUPAS

Interne des Hôpitaux de Rouen

Prix du Conseil Général, 1906

DES

ABCÈS SOUS-PHRÉNIQUES

d'Origine Gastrique

ACAD. LUGD. BAT. BIBL.

Président : M. LANNELONGUE, *professeur*

Juges : MM. RECLUS, *professeur*
MAUCLAIRE, *agrégé*
OMBREDANNE, *agrégé*

PARIS

IMPRIMERIE DE LA FACULTÉ DE MEDECINE

HENRI JOUVE, Editeur

15, Rue Racine, 15

1909

Faculté de Médecine de Paris

LE DOYEN	M. LANDOUZY
PROFESSEURS	MM.
Anatomie	NICOLAS
Physiologie	CH. RICHET
Physique médicale	GARIEL
Chimie organique et Chimie générale	GAUTIER
Parasitologie et Histoire naturelle médicale	BLANCHARD
Pathologie et Thérapeutique générales	BOUCHARD
Pathologie médicale	BRISSAUD DEJERINE
Pathologie chirurgicale	LANNELONGUE
Anatomie pathologique	PIERRE MARIE
Histologie	PRENANT
Opérations et appareils	HARTMANN
Pharmacologie et matière médicale	POUCHET
Thérapeutique	GILBERT
Hygiène	CHANTEMESSE
Médecine légale	THOINOT
Histoire de la médecine et de la chirurgie	CHAUFFARD
Pathologie expérimentale et comparée	ROGER
Clinique médicale	HAYEM DIEULAFOY DEBOVE LANDOUZY
Maladies des enfants	HUTINEL
Clinique des maladies mentales et des maladies de l'encéphale	GILBERT BALLET
Clinique des maladies cutanées et syphilitiques	GAUCHER
Clinique des maladies du système nerveux	RAYMOND
Clinique chirurgicale	DELBET QUENU RECLUS SEGOND
Clinique ophtalmologique	DE LAPERSONNE
Clinique des maladies des voies urinaires	ALBARRAN
Clinique d'accouchements	PINARD BAR RIBEMONT-DESSAIGNES
Clinique gynécologique	POZZI
Clinique chirurgicale infantile	KIRMISSON
Clinique thérapeutique	ALBERT ROBIN

Agrégés en exercice

MM.

AUVRAY	CUNEO	LAUNOIS	NOBECOURT
BALTHAZARD	DEMELIN	LECENE	OMBREDANNE
BRANCA	DESGREZ	LEGRY	POTOCKI
BEZANÇON (F.)	DUVAL (P.)	LENORMANT	PROUST
BRINDEAU	GOSSET	LOEPER	RENON
BROCA (A.)	GOUGET	MACAIGNE	RICHAUD
BRUMPT	JEANNIN	MAILLARD	RIEFFEL
CARNOT	JEANSELME	MARION	SICARD
CASTAIGNE	JOUSSET (A.)	MORESTIN	ZIMMERN
CLAUDE	LABBE (M.)	MULON	
COUVELAIRE	LANGLOIS	NICLOUX	

Par délibération en date du 9 décembre 1798, l'École a arrêté que es opinions émises dans les dissertations qui lui seront présentées, doivent être considérées comme propres à leurs auteurs et qu'elle n'entend leur donner aucune approbation ni improbation.

A MON PÈRE ET A MA MÈRE

Hommage de filiale affection et de profonde reconnaissance.

MEIS ET AMICIS

A MONSIEUR LE DOCTEUR DUFOUR

A NOS MAITRES DE L'ÉCOLE DE MÉDECINE ET DANS LES HOPITAUX DE ROUEN

M. LE PROFESSEUR FRANÇOIS HUE

MONSIEUR LE PROFESSEUR HALIPRÉ

MONSIEUR LE DOCTEUR DIDIER

MONSIEUR LE PROFESSEUR CERNÉ

MONSIEUR LE DOCTEUR PETITCLERC

MONSIEUR LE PROFESSEUR BRUNON
Directeur de l'École de Médecine
Chevalier de la Légion d'honneur

MONSIEUR LE PROFESSEUR DÉVÉ

MONSIEUR LE PROFESSEUR BATAILLE

MONSIEUR LE DOCTEUR JEANNE
Professeur suppléant

MONSIEUR LE DOCTEUR NÉE
Professeur suppléant

A NOTRE PRÉSIDENT DE THÈSE

M. LE PROFESSEUR LANNELONGUE

Membre de l'Institut
Professeur à la Faculté de médecine
Membre de l'Académie de médecine
Chevalier de la Légion d'honneur

A NOS MAITRES DANS LES
HOPITAUX DE PARIS

M. LE PROFESSEUR DE LAPERSONNE

MONSIEUR LE PROFESSEUR PINARD

DES ABCÈS SOUS-PHRÉNIQUES

D'ORIGINE GASTRIQUE

INTRODUCTION

Ayant eu l'occasion, au cours de nos études médicales dans les hôpitaux de Rouen, d'observer plusieurs cas d'abcès sous-phréniques, nous avons pensé à en faire le sujet de notre thèse.

Certes, ce sujet n'est pas nouveau, il a fait l'objet de maintes discussions magistrales ; cependant bon nombre de praticiens terminent leurs études sans avoir observé d'abcès sous-phrénique ; aussi ces collections purulentes sont-elles souvent méconnues, et le diagnostic en est encore parfois très difficile.

Les trois observations que nous avons pu recueillir ont trait à un abcès consécutif à une lésion stomacale, aussi avons-nous limité notre étude aux suppurations d'origine gastrique.

Arrivé au terme de nos études médicales, nous tenons à adresser nos respectueux hommages et nos profonds remerciements à tous les maîtres qui nous ont guidé dans les hôpitaux.

Que M. le professeur Cerné, dans le service duquel nous avons passé notre première année d'Internat et où nous avons pu observer pour la première fois un abcès sous-phrénique, reçoive l'expression de notre vive gratitude pour les bonnes leçons qu'il nous a données.

Nous avons eu le bonheur de terminer nos études dans le service du professeur Brunon ; nous avons pu apprécier son dévouement et sa bonté, en même temps que sa haute valeur scientifique, aussi tenons-nous à le remercier tout particulièrement.

MM. les Drs Jeanne et Née, inspirateurs de cette thèse, nous ont éclairé de leurs conseils, qu'ils reçoivent l'expression de notre profonde gratitude.

Toute notre reconnaissance est acquise à M. le professeur Dévé pour son enseignement si éclairé et la bienveillance de son accueil.

Enfin nous prions M. le professeur Lannelongue de vouloir bien agréer tous nos remerciements pour le grand honneur qu'il nous fait, en acceptant la présidence de notre thèse.

HISTORIQUE

L'histoire des abcès sous-phréniques remonte au XVIIIe siècle. Toutefois, il ne s'agit guère à cette époque que de trouvailles anatomo-pathologiques.

La première observation relative à un abcès sous-phrénique d'origine gastrique semble celle de BARLOW, qui, en 1845, le premier, fit sur le vivant le diagnostic de pyo-pneumothorax sous-phrénique. Cet abcès rempli de pus et de gaz fétides était déterminé par deux perforations de l'estomac.

En 1877, EISENLOHR, à son tour, fit le diagnostic du vivant du malade et chercha à fixer les modalités cliniques de ces abcès.

Peu après en 1879, LEYDEN rapportant 3 cas d'abcès sous-phrénique, fait le premier un tableau d'ensemble de la maladie dont les principaux traits cliniques sont d'une telle exactitude que trente ans après son ouvrage fait encore autorité. L'autonomie de l'affection est définitivement admise, elle prend place dans les traités classiques sous le nom de *pyo-pneumothorax subphrenicus* de LEYDEN ou *de maladie de Leyden*.

A la même époque, COSSY diagnostiqua un abcès

sous-phrénique gazeux à forme thoracique ; et à ce propos, il distingua trois variétés d'abcès gazeux d'origine gastro-intestinale : le pneumothorax intra-pleural vrai, le pneumothorax inter-pleuro-diaphragmatique, et le pneumothorax sous-diaphragmatique.

Puis Jaccoud et Scheurlen, pour ne citer que les principaux, étudient également la question et apportent de nouvelles observations.

A partir de 1890, l'histoire des abcès sous-phréniques entre dans une phase vraiment intéressante. Jusqu'ici on n'avait fait qu'une étude clinique ; avec Debove et Rémond apparaît la phase chirurgicale. Ce sont eux qui les premiers avec succès traitèrent chirurgicalement par incision et drainage un abcès sous-phrénique. Depuis, le traitement de ces collections purulentes fait partie du domaine de la chirurgie.

En 1891, Nowack publie un travail complet sur ce sujet.

Maydl, Lang, Finkelstein, présentent de nombreuses observations et étudient avec un soin tout particulier cette question.

Citons encore les publications intéressantes de Lejars et Courtois-Suffit.

Puis paraissent en 1898, les thèses de Martinet et de Sousselier, et un travail important de Lennander.

Fenwick étudie spécialement les abcès d'origine gastrique.

Lejars, Gruneisen, Gross, Perutz, Carnot publient des travaux fort remarquables.

Tout récemment, Catz et Kendirdjy ont donné une étude anatomique personnelle des espaces sous-phréniques dans un mémoire couronné par la Société de Chirurgie (1907).

Enfin Jeanne fait paraître un mémoire très intéressant où le traitement tient la première place.

Piquand en 1909 a publié une revue très complète de la question avec une bibliographie étendue.

Nous nous sommes inspiré principalement des recherches de ces quatre derniers auteurs pour la rédaction de ce travail.

ÉTIOLOGIE

La majorité des abcès sous-phréniques reconnaît pour cause *une affection gastrique :* ulcère, cancer ou traumatisme.

De ces affections la plus fréquente est l'*ulcère* de l'estomac. Si nous parcourons les statistiques parues depuis 1890 jusqu'à nos jours, nous trouvons que les abcès sous-phréniques consécutifs à une perforation ulcéreuse de l'estomac sont les plus nombreux, ainsi :

Nowack	(1891)	sur 80	abcès en trouve	35	soit 43 0/0	d'orig.	gastrique
Maydl	(1894)	— 179	—	35	— 20 —		—
Lang	(1895)	— 176	—	42	— 24 —		—
Finkelstein	(1897)	— 252	—	67	— 26 —		—
Martinet	(1898)	— 130	—	55	— 42 —		—
Gruneisen	(1903)	— 60	—	9	— 15 —		—
Perutz	(1905)	— 208	—	67	— 32 —		—
Piquand	(1909)	— 870	—	259	— 29 —		—

Il serait possible, à la rigueur, qu'une perforation de l'estomac soit l'intermédiaire nécessaire entre la lésion initiale et l'abcès, mais les observations en sont douteuses, et on peut admettre pratiquement

qu'il faut toujours une solution de continuité de la paroi du viscère pour entraîner la formation d'un abcès.

Parmi les lésions capables de donner lieu à une perforation, l'*ulcère* occupe la première place. En effet, Piquand, sur 251 abcès d'origine gastrique, en trouve 251 consécutifs à la perforation d'un ulcère, 11 consécutifs à la perforation d'un cancer, et 6 consécutifs à une perforation traumatique de l'estomac.

Faut-il incriminer à côté de l'ulcère rond, l'ulcère tuberculeux, ou l'ulcération gommeuse syphilitique ?

La tuberculose stomacale est une affection très rare, elle peut théoriquement donner lieu à un abcès, mais aucune observation n'est venue confirmer cette hypothèse. Au point de vue chirurgical d'ailleurs, la lésion primordiale disparaît devant le nouveau complexus auquel il donne naissance. En présence d'un abcès, peu importe évidemment pour le praticien la nature de l'abcès causal.

Les abcès consécutifs à l'ulcère simple sont plus fréquents chez la femme que chez l'homme, mais ils paraissent atteindre la femme dès son jeune âge, surtout de vingt à trente ans. On les observe particulièrement dans les pays du Nord, surtout en Angleterre et dans l'Amérique du Nord.

Les perforations de l'estomac siègent de préférence sur la *petite courbure*. Sur 234 cas (Piquand) on trouve :

53	perforations	sur la petite courbure
40	—	sur la face antérieure
26	—	sur la face postérieure
20	—	près du pylore
15	—	près du cardia
9	—	grosse tubérosité

Fenwick cite 2 cas où la perforation siège au-dessus du cardia, sur la portion abdominale de l'œsophage.

Les abcès sous-phréniques sont donc le plus souvent consécutifs à une perforation de la petite courbure. Si l'infection péritonéale se localise assez souvent à la suite d'une perforation de ce genre, c'est qu'à cet endroit les mouvements de l'estomac sont peu étendus pendant les périodes digestives et favorisent ainsi la limitation du processus inflammatoire. Les abcès de la grande courbure, au contraire, donnent lieu le plus souvent à une péritonite généralisée.

Il faut faire une mention spéciale des abcès post-opératoires. Nordman et Barnard ont attiré l'attention sur ce fait que les abcès surviennent à la suite d'opérations pour cancer de l'estomac. Ils incriminent soit un défaut de technique, soit l'insuffisance des sutures, soit une désinfection et un drainage insuffisants de l'espace sous-phrénique.

Jusqu'ici nous n'avons eu en vue que les abcès sous-phréniques qu'on pourrait appeler abcès d'emblée où la perforation aboutit à une péritonite loca-

lisée. Mais il est une autre variété d'abcès, beaucoup plus rare, qui succède à la péritonite généralisée. Dans ces cas, ou bien, après une évolution spontanée, elle a fini par se circonscrire dans le haut de l'abdomen parce que sans doute les agents infectieux étaient peu virulents, ou bien la péritonite a été opérée, mais il s'est formé néanmoins après l'intervention une collection dans l'espace périgastrique insuffisamment détergé. On peut citer comme exemple le fait d'Anderson qui chez deux de ses malades opérés de péritonite généralisée, après perforation d'ulcère, assista à la formation d'un abcès sous-phrénique. L'un d'eux mourut, l'autre guérit après l'ouverture du recessus contenant le pus.

ANATOMIE PATHOLOGIQUE

On distingue deux variétés d'abcès sous-phréniques : les *abcès intra-péritonéaux* limités partout par la séreuse abdominale et les *abcès extra-péritonéaux.*

L'estomac étant un organe intra-péritonéal, les collections purulentes se développeront forcément dans le péritoine. Toutefois, il convient de se rappeler qu'une petite portion du grand cul-de-sac est directement en rapport avec le tissu cellulaire sous-diaphragmatique ; c'est celle qui est comprise entre le haut de la bourse épiploïque rétro-stomacale et le ligament phréno-gastrique. Si par hasard un ulcère se développait dans cette étroite position, il est évident qu'il pourrait donner lieu à un abcès extra-péritonéal. Mais c'est là une vue toute théorique. Toutes les suppurations d'origine périgastrique observées jusqu'ici se sont développées à l'intérieur de la séreuse.

L'abcès est loin d'avoir une localisation invariable ; il est situé le plus souvent à gauche de la ligne médiane, ce qui nous est expliqué par la situation de l'estomac dans l'hypocondre gauche.

Il occupe l'*étage supérieur de l'abdomen* qui a pour plancher le méso-côlon transverse et pour plafond le diaphragme. Ce vaste espace est occupé à droite par le foie, à gauche par la rate, au milieu par l'estomac. La disposition de la poche purulente est commandée par celle des loges sous-phréniques et de leurs ligaments. Ces dessins délimitent, en effet, des poches virtuelles toutes préparées pour loger de volumineux abcès qui s'isolent de la grande cavité péritonéale.

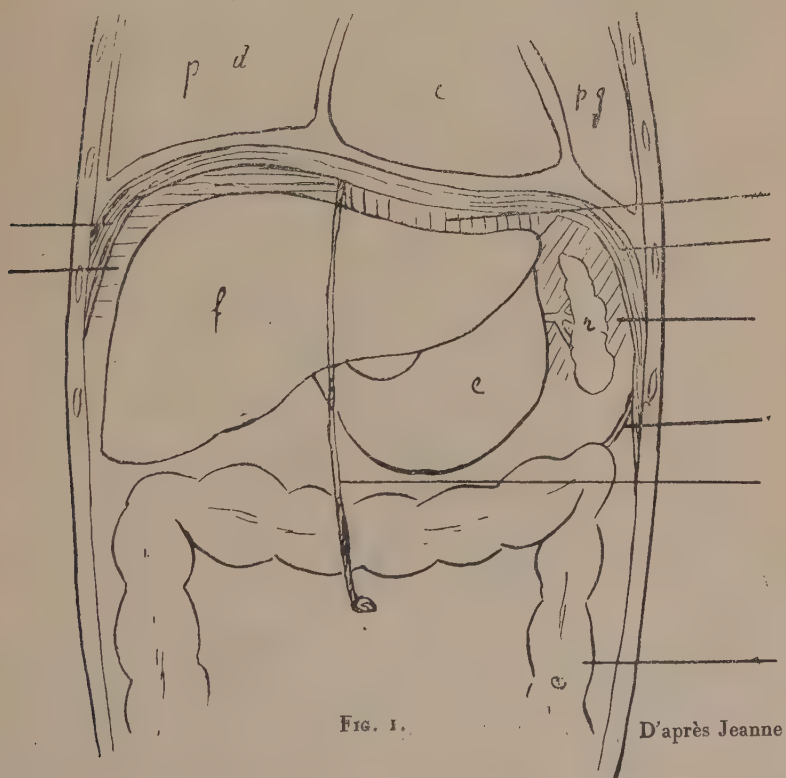

Fig. 1. D'après Jeanne

Les loges sous-phréniques sont au nombre de cinq.

Au-dessus du foie, se trouvent la loge *sous-phrénique droite* et la loge *sous-phrénique gauche* séparées l'une de l'autre par une cloison antéro-postérieure, déjetée un peu à droite de la ligne médiane, qui est le ligament suspenseur ou falciforme. Elles sont comprises entre le foie et la coupole diaphragmatique, limitées en arrière par le ligament coronaire et s'ouvrent librement en avant dans l'abdomen. La loge sous-phrénique gauche se continue librement avec une autre latérale : la *loge périsplénique*.

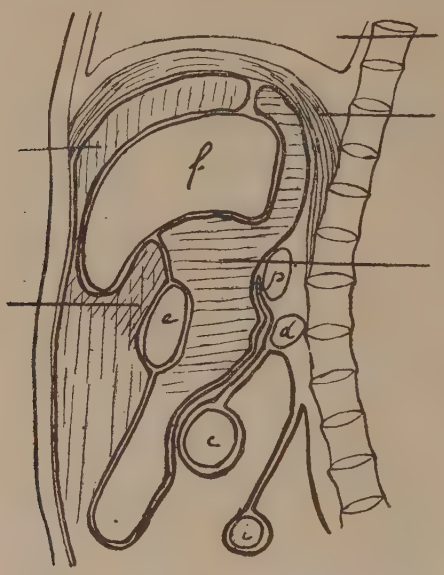

Fig. 2. d'après Jeanne

Au-dessous du foie, il existe deux loges, séparées l'une de l'autre par l'estomac et le petit épiploon ; l'une s'étend entre ces organes et le foie, c'est la loge *gastro-hépatique*, l'autre s'étend en arrière d'eux, c'est l'*arrière-cavité des épiploons*.

Ce court rappel anatomique permet de comprendre la localisation des suppurations d'origine gastrique. Elles se font autour de l'estomac ou à une faible distance de lui ; elles font suite généralement à la perforation d'un ulcère chronique, ayant déterminé autour de lui des adhérences qui soudent l'estomac aux organes voisins et isolent du reste de l'abdomen les loges séreuses périgastriques qui y débouchaient librement. Si l'ulcère se perfore, il s'ouvre dans un espace clos où il déverse liquide et gaz et il provoque ainsi un abcès gazeux intrapéritonéal dont le siège dépend de la situation de l'ulcère.

Supposons que l'ulcère siège à la face antérieure de l'estomac, lieu d'élection des perforations. Le bord inférieur du foie repose sur l'estomac ; le moindre travail pathologique les fixe dans cette situation ; d'autre part, ces deux organes adhèrent facilement aussi à la paroi abdominale antérieure ; dès lors, après perforation de l'ulcère, les liquides septiques ne peuvent que fuser entre le foie et le diaphragme ; il se fait un abcès qui occupe presque toujours l'*espace sus-hépatique gauche*, type le plus fréquent des suppurations périgastriques dues à l'ulcère. Si la lésion stomacale est proche du pylore, la collection peut filer de l'autre côté du ligament suspenseur, envahissant la loge sus-hépatique droite, comme nous avons pu l'observer dans un de nos cas. Si le ligament suspenseur est détruit, tout l'espace sus-hépatique est envahi. Enfin, mais rarement,

le pus se collecte plus bas, simplement au-devant de l'estomac.

Si l'ulcère siège à la petite courbure, l'abcès se développe forcément sous le lobe gauche du foie : c'est l'*abcès gastro-sous-hépatique de Dieulafoy*, limité en bas par la petite courbure de l'estomac, en arrière par le petit épiploon, en avant par des adhérences au bord inférieur du foie.

L'ulcère siégeant à la paroi postérieure détermine un abcès de l'arrière-cavité des épiploons.

Quand l'ulcère siège près du cardia ou sur la paroi postérieure de la grosse tubérosité, il se fait tantôt un abcès péri-splénique qui occupe le nid séreux de la rate, tantôt un abcès qui se développe au-dessus de ce viscère ; le diaphragme le limite alors en haut et à gauche, l'extrémité du foie le limite à droite. Cette localisation est fort rare.

Au reste, la situation de l'abcès n'est pas forcément subordonnée à celle de la lésion gastrique. Enfin la collection peut pousser un prolongement loin de son point le plus abordable ou coexister avec une autre, totalement indépendante d'elle. Cette multiplicité des abcès est une cause fréquente d'insuccès opératoire.

Les abcès bilatéraux avec perforation unique, signalés par Lennander, sont rares, car le ligament suspenseur constitue une barrière infranchissable et, d'autre part, les anastomoses lymphatiques entre les deux moitiés du diaphragme, comme nous l'avons vu plus haut, sont exceptionnelles. (Kuttner.)

Les perforations gastriques sont variables par le *siège*, le *nombre* les *dimensions*. Elles siègent surtout sur la face antérieure. Le plus souvent la perforation est unique ; on connaît plusieurs cas cependant où elle était double, fait intéressant pour le chirurgien. Dans le cas de Barlow, il y avait une perforation au cardia et une autre sur la paroi postérieure. Lejars et Courtois-Suffit ont également rapporté un cas de perforation double ayant déterminé deux abcès. Tantôt la perforation est réduite à un pertuis filiforme, tantôt elle forme une large perte de substance. Parfois l'ulcère gastrique est cicatrisé.

Les conséquences de la perforation varient avec le siège qu'elle occupe, avec les dimensions de l'orifice, la virulence de l'infection, la vacuité ou la plénitude du viscère et enfin l'état du péritoine environnant. Tout d'abord, il faut faire une place à part aux ulcères d'évolution lente, développés en regard d'un viscère, tel que le foie ou le pancréas. Ces organes adhèrent assez promptement à l'estomac, se fusionnent avec lui et risquent dès lors d'être intéressés aussi par la lésion gastrique. Quand celle-ci dépasse les limites de l'estomac elle creuse sans transition et sans réaction clinique notable dans le parenchyme contigu ; ce sont là à vrai dire des ulcères pénétrants et non perforants.

Donc, pour qu'il y ait perforation, il faut que le travail ulcéreux aboutisse dans la cavité péritonéale. C'est ici que les conditions mentionnées ci-dessus

jouent un rôle important : une évolution aiguë, une perforation large, un péritoine périgastrique libre, voilà autant de chances pour qu'il se déclare une péritonite généralisée à marche rapide. Au contraire, un ulcère torpide, qui depuis longtemps a déterminé autour de lui des adhérences et cloisonné la cavité péritonéale, ou bien l'ouverture de l'ulcère, même à marche rapide, si le contenu de l'estomac est minime ou peu virulent, ou encore l'étroitesse de la perforation, telles sont les conditions qui amènent la limitation de l'infection et la formation d'abcès localisés autour de l'estomac.

Leyden admet en outre que la formation des adhérences est favorisée par le météorisme abdominal distendant les anses intestinales et appliquant plus intimement les viscères les uns sur les autres. De même, la fixité de la petite courbure favorise la formation de ces adhérences et nous explique ainsi pourquoi la péritonite généralisée, comme complication d'un ulcère siégeant à cet endroit, est plus rare.

Le contenu des abcès sous-phréniques d'origine gastrique est en général liquide et gazeux.

Le pus d'odeur aigrelette et fétide, de réaction acide, est mal lié et mélangé de débris alimentaires. Certains abcès ne contiennent que quelques grammes de pus, d'autres en contiennent jusqu'à 3 litres et plus.

Le pus est souvent mélangé de gaz qui peuvent être très abondants et parfois même remplir complètement l'abcès : Nowack et Körte en rapportent cha-

cun un cas. Dans la grande majorité des cas, les gaz viennent directement de la perforation gastrique, mais ils peuvent également venir du poumon, ou bien être formés sur place par fermentation anaérobie. Cette production spontanée de gaz a été observée non seulement dans la pleurésie putride mais aussi dans les kystes gazeux du foie.

Les microbes le plus souvent rencontrés dans les abcès sous-phréniques sont : le streptocoque, le bactérium coli, et des anaérobies.

Nous avons pu dans un des cas que nous avons observé retirer 50 centimètres cubes de gaz dont l'analyse a été faite par M. Guerbet. En voici le résultat :

Quantité de gaz : 50 centimètres cubes

CO^2	27	soit	54 o/o
H^2S	3,2	—	6,4 o/o
CH^4	2,6	—	5,2 o/o
H	4,8	—	9,6 o/o
AN	12,4	—	24,8 o/o

Cette analyse nous démontre qu'il s'agissait bien de gaz de fermentation anaérobie puisque nous y trouvons de l'hydrogène, de l'hydrogène sulfuré et du méthane.

L'évolution de l'abcès aboutit rarement à la résolution, le plus souvent le pus progresse vers les régions voisines, soit du côté du thorax, soit du côté de l'abdomen.

Si le pus collecté se fait jour vers le thorax, il peut

perforer le diaphragme et déterminer les lésions les plus diverses de la plèvre : on observe tantôt de la pleurésie sèche, tantôt de la pleurésie séreuse, plus souvent de la pleurésie purulente. Si la lésion évolue au niveau de la zone cardiaque, il s'ensuivra de la péricardite.

L'évolution du côté de l'abdomen peut déterminer une péritonite généralisée ou l'ouverture dans un viscère voisin, le plus souvent le colon transverse.

Si la collection aboutit à la peau, il en résulte une fistule gastro-cutanée qui a tendance à se fermer spontanément, mais qui peut aussi rester indéfiniment béante, si l'orifice gastrique est bas situé, au voisinage du pylore.

SYMPTOMATOLOGIE

Le *début* des abcès sous-phréniques en dépit de quelques cas en somme assez rares est le plus généralement *très brusque* et vraiment dramatique. Il s'agit en général d'un individu présentant depuis quelque temps des troubles gastriques plus ou moins graves qui font penser surtout à un ulcère. Subitement, il est pris d'une *douleur* terrible en *coup de poignard* qui le cloue pour ainsi dire sur place et lui arrache des cris.

Cette douleur siège dans la région sus-ombilicale, avec irradiations variables vers les membres supérieurs. Dans quelques cas, le patient peut la localiser de façon assez précise, ce qui constitue une précieuse indication pour le diagnostic.

Accompagnant cette douleur apparaît aussitôt tout le cortège symptomatique de la péritonite suraiguë par perforation.

Le ventre est plat, rigide, *de bois*, surtout à la partie supérieure.

La palpation est impossible et atrocement douloureuse.

La douleur détermine l'immobilisation instinctive

de l'abdomen. Le malade, dont le facies est pâle, grippé, les yeux excavés, le nez pincé, la voix faible, est souvent plié en deux, les jambes fléchies, le thorax incliné en avant, cherchant instinctivement le relâchement des muscles de la paroi abdominale.

Il est couché tantôt sur le côté sain (Mauclaire), tantôt sur le côté malade (Martinet), tantôt assis (Ferreol).

Le pouls est petit, rapide, serré, la tendance au collapsus, à la syncope très marquée.

En quelques heures, les symptômes de shock s'aggravent, le ventre se ballonne, quelquefois même apparaissent les vomissements alimentaires puis bilieux et le dénouement fatal paraît imminent.

Le lendemain, quelquefois avant, mais le plus souvent le surlendemain, la situation se détend : les phénomènes péritonéaux sont restés cantonnés à la partie supérieure ; le malade, dont le facies est meilleur, sort de sa torpeur ; son pouls est plus large. Mais cette légère amélioration ne progresse bientôt plus, la fièvre s'allume, et surtout revêt le type des fièvres de suppuration à grandes oscillations ; l'état général reste mauvais ; un abcès sous-phrénique se constitue.

Cette rémission très légère n'a été que le passage de la phase initiale péritonéale à la longue période d'état dite période de pyohémie.

Tel est le début le plus fréquent des abcès sous-phréniques par perforation stomacale. Mais il n'est

pas toujours aussi dramatique. Il peut être moins brusque. Il en est ainsi de ceux qui débutent par des symptômes thoraciques pleuro-pulmonaires : frisson, point de côté violent, dyspnée ; expectoration intense et fétide ; quelquefois même débutant par vomique et qui détournent l'attention du chirurgien, égarant son diagnostic et empêchant une intervention précoce.

Le début subaigu de l'abcès sous-phrénique d'origine gastrique n'est pas très rare. Un malade qui présentait depuis quelque temps des troubles gastriques, se plaint d'un endolorissement au niveau de l'épigastre, avec irradiations vers l'épaule.

La température s'élève progressivement ; l'amaigrissement est rapide. Une suppuration sous-phrénique s'installe.

Le début lent et insidieux est de tous le plus rare. Pendant plusieurs mois, un malade se plaint de douleurs mal déterminées avec un peu de fièvre. Il continue néanmoins à vaquer à ses occupations jusqu'au jour où une vomique donne la clef du diagnostic.

Quelquefois même la fièvre et la douleur peuvent manquer. Le malade maigrit, perd ses forces. Le diagnostic s'égare vers le cancer et surtout la tuberculose. L'autopsie seule dévoile la présence de l'abcès sous-phrénique.

Période d'état. — L'état général est le plus souvent grave et l'examen du malade ne révèle pas toujours nettement la cause de l'état misérable dans lequel il se trouve ; c'est un des traits de l'abcès

sous-phrénique que cette discordance entre son retentissement sur l'état général et l'obscurité des signes locaux.

La température, élevée au début, diminue et oscille entre 37 degrés le matin et 38°5 le soir, pouvant quelquefois atteindre 40 degrés. Elle présente les oscillations à maximum vespéral communes aux grandes suppurations.

Il n'est pas rare qu'elle soit peu élevée ou que ses écarts soient minimes.

Le pouls est rapide, petit, le facies grippé, les yeux excavés, les sueurs abondantes.

La diarrhée et la présence d'albumine dans les urines indiquent une septicémie grave.

L'examen du sang dénote :

1° Un affaiblissement notable de la valeur de l'hémoglobine ;

2° Une leucocytose marquée.

Les signes locaux sont très variables suivant le siège de la collection tantôt apparente dans l'abdomen, tantôt plus ou moins dissimulée à la base du thorax.

Aussi aurons-nous à considérer deux formes très différentes :

Une *forme abdominale* et une *forme thoracique*.

Forme abdominale. — La *douleur sus-ombilicale* est constante, mais moins intense et moins localisée que dès les premiers jours. Elle est plus sourde, plus profonde.

Les troubles digestifs sont ceux de toutes les infections graves : langue saburrale, anorexie.

Les troubles respiratoires sont nuls ou modérés : seulement marqués par un peu de dyspnée et par l'immobilité du diaphragme.

Comme signes diaphragmatiques on a noté du hoquet, des névralgies du phrénique.

Les signes physiques par contre sont de toute importance au point de vue du diagnostic.

A l'inspection on voit se dessiner une *voussure* de volume variable tantôt considérable si la collection est importante, tantôt au contraire peu apparente. Il faut alors regarder le thorax « à jour frisant » pour remarquer qu'il y a inégalité marquée dans les mouvements respiratoires entre chaque moitié de l'abdomen : les côtes inférieures étant immobilisées, la paroi abdominale se soulevant à peine ; la respiration est devenue costale supérieure.

Cette voussure peut être franchement épigastrique ou au contraire prédominer dans l'un ou l'autre hypochondre.

Dans deux de nos observations elle donnait à l'abdomen *un aspect bilobé*. Avec Courtois-Suffit nous voulons insister sur l'importance de cette biloculation. Dieulafoy a décrit de main de maître le contraste entre la moitié inférieure souple, dépressible, indolente, et la partie supérieure de l'abcès bombée, tendue, tympanique et douloureuse.

Peu ou pas mobile, elle peut s'accompagner de douleur dans la région de circulation collatérale, d'é-

largissement de la base du thorax (ce dernier signe est plutôt marqué dans la forme thoracique).

La palpation, qui doit être *douce*, *lente*, *progressive*, afin « d'amadouer » la paroi contracturée et douloureuse, révèle un contraste entre la résistance ou la fermeté de la région sus-ombilicale et la souplesse relative de l'hypogastre.

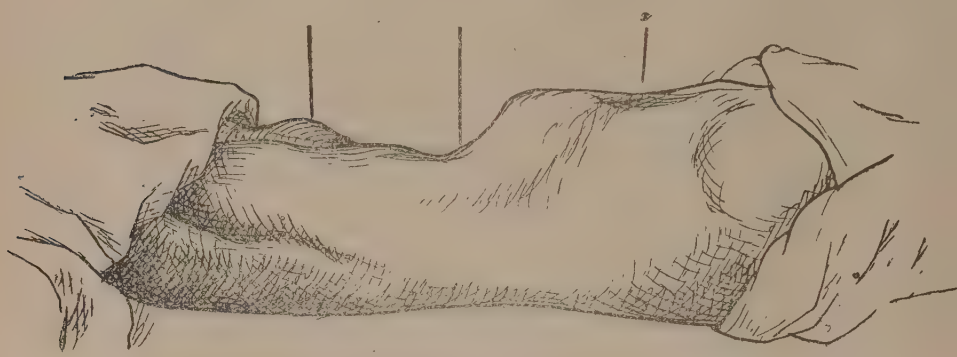

Fig. 3

Si l'on réussit néanmoins à déprimer un peu cette paroi, lorsque les accidents se sont un peu amendés, on sent une tuméfaction douloureuse, de consistance variable, souvent fluctuante et quelquefois même un clapotement hydro-aérique.

Mais c'est la percussion qui est la source de renseignements la plus précieuse. Exceptionnels sont les cas où l'abcès ne contient pas de gaz.

Aussi leur présence est révélée dans toute la zone voussurée par une *sonorité lymphatique* couvrant et remplaçant la sonorité hépatique.

Si l'on fait asseoir le malade, la partie inférieure

de la voussure devient mate tandis que la partie supérieure reste sonore.

Dans cette même zone sonore, on peut constater le bruit de pot fêlé, à l'auscultation le tintement métallique. Il faudra éviter de confondre ces bruits avec les bruits aéro-liquides qui se passent dans l'estomac ou le côlon.

Dans la *position genu-pectorale* toute la voussure devient mate, le liquide s'amassant dans les parties déclives et le gaz surnageant.

On a signalé des modifications du tympanisme selon les mouvements de la respiration. Dans l'inspiration, la collection est comprimée, la tension des gaz s'élève, la sonorité est plus haute. Dans l'expiration au contraire elle est plus grave. Enfin si l'on secoue le malade, on constate un clapotement, une *succussion* caractéristique des mélanges de liquides et de gaz.

Dans une de nos observations, toutes ces variations étaient des plus nettes.

Cependant il n'en est pas toujours ainsi : les signes physiques, outre qu'ils varient avec le siège de la tumeur, sont quelquefois moins caractéristiques : les limites de la sonorité et de la matité changent d'un jour à l'autre, suivant la tension du gaz ou suivant les contractions de la paroi.

La sonorité gastrique se distingue mal du tympanisme anormal. Enfin la situation profonde de l'abcès, la coexistence possible d'une pleurésie

séreuse augmentent encore les difficultés du diagnostic.

Forme thoracique.—Ici les symptômes thoraciques prendront la première place.

La douleur siége plus haut, simulant le point de côté thoracique, s'accompagnant quelquefois de symptômes diaphragmatiques : hoquet, douleur à la palpation sur le trajet du phrénique.

Le refoulement du poumon, l'immobilisation du diaphragme expliquent la dyspnée quelquefois très violente qui épuise le malade.

Dans les cas types on a le tableau du *pyo-pneumothorax subphrénieux de Leyden.*

La percussion indique en haut une sonorité tympanique, en bas une matité se prolongeant jusque dans l'épigastre. Les rapports entre ces deux lignes varient dans les changements de position. La respiration amphorique, le tintement métallique, le bruit d'airain, la succussion hippocratique, tous ces signes peuvent se trouver isolément ou réunis, et rien ne différencie ces collections au-dessous du diaphragme de celles qu'on observe bien plus fréquemment au-dessus.

Forme mixte. — L'affection peut se révéler dès les premiers jours par des signes abdominaux et par des signes thoraciques qui se combinent en proportions variables, c'est la *forme mixte d'emblée.*

Plus souvent ce qui s'impose à l'observateur c'est la prédominance du groupement symptomatique vers l'une ou l'autre région. Puis au cours de l'évo-

lution, des symptômes qui manquaient jusque là se surajoutent aux manifestations primitives : c'est la *forme mixte secondaire.*

Fait intéressant, dans le cas n° 3 que nous rapportons, il y eut en quelque sorte transition d'une forme à l'autre, du moins en ce qui concerne les signes physiques. Au début, en effet, c'était le syndrome du pyo-pneumothorax, puis en même temps qu'il persistait, apparut ou s'accentua la voussure abdominale caractéristique, enfin, à la veille de l'intervention, les signes tirés de l'auscultation étaient si insignifiants qu'on discutait même leur existence, tandis que la collection pyo-gazeuse dans la région sus-ombilicale gauche était des plus manifestes.

DIAGNOSTIC

Le diagnostic des abcès sous-phréniques est difficile, sauf dans les cas où l'attention est attirée par l'importance des antécédents morbides des malades. Bien souvent, une analyse minutieuse de ces antécédents, un passé gastrique douloureux orienteront le diagnostic. Mais lorsque l'on ne connaît pas les commémoratifs, ou lorsque l'abcès s'est formé d'une façon lente et insidieuse, le problème est parfois impossible. Les causes d'erreur sont d'ailleurs différentes suivant que la suppuration garde la physionomie des affections abdominales ou qu'elle évolue vers le thorax.

Abcès à évolution abdominale. — Le diagnostic est facile dans les abcès pyo-gazeux qui pointent en avant vers l'abdomen : les bruits métalliques, le changement de sonorité selon la position couchée, la voussure épigastrique à sonorité tympanique sont autant de signes précieux qui ne trompent pas.

Mais ces signes ne sont pas toujours au complet, aussi peut-on confondre ces abcès avec divers syndromes douloureux : colique appendiculaire, colique de plomb, occlusion intestinale.

Une erreur possible est la confusion avec la *péritonite généralisée* d'origine gastro-intestinale ; il faut reconnaître que ces deux affections se traduisent au début par des manifestations identiques : fièvre, vomissements, douleur généralisée à tout l'abdomen. Mais, en cas de péritonite, les symptômes restent diffus ; au contraire, dans l'abcès sous-phrénique, ils se localisent, la douleur se limite à la région sus-ombilicale qui devient dure, se contracte, tandis que l'abdomen reste souple au-dessous de l'ombilic.

Les suppurations du foie et des voies biliaires peuvent se confondre avec les abcès sous-phréniques ; mais dans les abcès du foie, l'*ictère* s'observe fréquemment, la température y est plus élevée, la leucocytose plus marquée ; de plus, un séjour aux colonies, les antécédents hépatiques, dysentériques sont autant de causes qui plaident en faveur des localisations hépatiques ou biliaires.

La confusion peut être possible avec un kyste hydatique suppuré du foie avec développement de gaz à l'intérieur de la poche. Mais, dans ce cas, les antécédents, les petits signes kystiques : urticaire, dégoût des graisses, douleur à l'épaule droite, la présence d'une voussure sus-ombilicale, l'examen radioscopique montrant que la zone claire n'est pas directement sous le diaphragme mais en est séparée par une zone sombre plus ou moins épaisse qui répond au tissu hépatique (Dévé) sont en faveur du kyste. Cependant on peut se tromper d'autant plus facile-

ment qu'un kyste suppuré peut se compliquer d'abcès sous-phrénique.

Les abcès rétro-péritonéaux se distinguent par la tuméfaction et l'empâtement de la région lombo-thoracique, par l'absence de gaz et de phénomènes abdominaux. On peut les confondre avec un phlegmon périnéphrétrique mais peu importe d'ailleurs, puisque l'intervention est la même.

Quant aux suppurations de la rate et du pancréas, il est à peu près impossible de les distinguer d'un abcès sous-phrénique. Une collection très étendue est en faveur de l'abcès.

Abcès à évolution thoracique. — Dans certains cas, le premier symptôme en date, ou le premier constaté, est une complication qui fait poser le diagnostic de broncho-pneumonie, de tuberculose pulmonaire, de dilatation bronchique, ou de gangrène pulmonaire. Mais l'évolution va bientôt orienter le médecin vers un autre diagnostic.

Dans d'autres cas, la douleur thoracique, la dyspnée, la fièvre, les frissons, la matité à la base ont éveillé l'idée d'une pneumonie, et seules la cachexie, la dénutrition rapide, l'état infectieux plus grave peuvent faire songer à l'abcès sous-phrénique.

La difficulté est grande également pour différencier cette dernière affection d'un abcès du poumon. Le siège de la matité à la partie supérieure du thorax, matité entourée d'une zone de râles, les antécédents de pneumonie et non de signes gastriques, la présence de fibres élastiques et de fragments de tissu pulmo-

naire dans le pus évacué par ponction ou par vomique seront en faveur de l'abcès du poumon.

C'est aussi par l'examen des crachats, l'évolution de l'affection et des lésions pulmonaires au-dessus de la collection que nous reconnaîtrons une caverne tuberculeuse de la base.

Le plus souvent, le diagnostic est à faire soit avec un pyo-pneumothorax soit avec une pleurésie purulente.

La question à résoudre est celle-ci : la collection purulente, ou gazeuse et purulente est-elle *sus* ou *sous-diaphragmatique ?*

La présence d'antécédents abdominaux, le début péritonéal, la saillie et l'élargissement des espaces intercostaux, le déplacement vertical de la pointe du cœur, la forme de la zone mate qui présente une convexité supérieure, la constatation de signes amphoriques au delà des limites de la plèvre, surtout dans l'espace angulaire chondroscyphoïdien, la mobilité des zones de tympanisme avec la position du malade, la présence des frottements dans la région tympanique, sont surtout des symptômes en faveur de la collection sous-diaphragmatique. Au contraire, les antécédents pulmonaires, le début par des douleurs thoraciques, le déplacement latéral du cœur, la forme concave de la limite supérieure de la zone de matité font penser à une collection sus-diaphragmatique.

La ponction exploratrice et l'examen radioscopique peuvent parfois donner des renseignements très

précieux. La *ponction* faite aseptiquement, méthodiquement, avec une aiguille fine et longue, au point le plus mate, est d'une grande utilité. Si une première ponction est négative, il faut revenir à la charge car on peut impunément faire, cinq, six ponctions et même plus.

Si la ponction ramène un liquide séreux il ne faut pas se hâter de diagnostiquer une pleurésie séreuse, car nous avons vu que beaucoup d'abcès sous-phréniques s'accompagnaient de pleurésie. Une deuxième ponction plus profonde ou plus basse peut ramener du pus.

Si la ponction ramène d'emblée du pus, le signe de Pfuhl, dans certains cas, pourra nous indiquer s'il s'agit d'une collection sus ou sous-diaphragmatique. En tout cas, s'il sort du pus, il faut laisser l'aiguille ou le trocart en place et inciser la collection séance tenante.

L'examen radioscopique du malade assis, en cas d'abcès sous-phrénique, montre nettement l'immobilité et la position plus élevée de la coupole diaphragmatique du côté de l'abcès. De plus, la présence d'une zone claire produite par les gaz, au-dessous de l'ombre diaphragmatique, est une indication très nette. Mais il faut se rappeler qu'il n'est pas toujours facile de pratiquer la radioscopie, en raison de l'état du patient.

ÉVOLUTION ET COMPLICATIONS

L'abcès sous-phrénique dont on ne connaît aucun exemple probant de résorption spontanée se propage soit superficiellement vers la peau, soit profondément vers le thorax ou l'abdomen.

L'évolution cutanée se traduit par les signes habituels de l'abcès profond de la paroi abdominale et principalement par un empâtement ou même une induration qui siège derrière la paroi antérieure. Cependant l'évolution postérieure a été signalée ; le péritoine postérieur diaphragmatique étant perforé, des collections suppurées extra-péritonéales s'étalent à la région lombaire, en avant ou en dehors du rein.

Cette évolution cutanée est très rare, elle a été observée par Fenwick et par Barnard. Elle laisse souvent des fistules intarissables qui ne guérissent qu'après intervention.

Dans les complications abdominales, l'abcès peut s'ouvrir dans le péritoine ou dans les viscères voisins.

L'ouverture dans le péritoine est peu fréquente.

9 fois	sur	179 cas	d'après	Maydl
5	—	208	—	Perutz
1	—	60	—	Körte

Elle détermine une *péritonite généralisée*. La mort est presque toujours le résultat de cette complication.

L'évacuation de pus dans l'estomac, le duodénum, le jéjuno-iléon est rare, elle est plus fréquente dans le *côlon* (Fenwick, Macaigne et Souligoux.) Leyden a signalé l'ouverture d'un abcès dans la vésicule biliaire ; Stein, dans le bassinet et l'intestin, aussi les urines et les selles étaient-elles purulentes.

Cette ouverture donne lieu à des symptômes différents suivant les viscères qu'elle met en rapport avec la collection purulente. Une vive douleur, des troubles péritonéaux, ou simplement un certain malaise peuvent faire soupçonner cette perforation mais elle se reconnait par l'évacuation des selles liquides et purulentes. C'est là sans doute un mode de guérison si l'évacuation est rapide et complète. Il peut persister une fistule gastro-colique qui se manifeste essentiellement par les vomissements fécaloïdes, la lientérie et la déchéance rapide du malade.

De toutes les complications, les plus fréquentes et les plus importantes sont les complications thoraciques qui intéressent la *plèvre*, *le poumon* ou le *péricarde*.

Maydl dit que la *pleurésie* est une complication presque habituelle de l'abcès sous-phrénique. Il cite 72 cas de pleurésie sur 178.

La pleurésie peut être consécutive à une perforation diaphragmatique, tantôt au contraire elle se développe au-dessus du diaphragme intact.

Le *perforation du diaphragme* détermine une inflammation de la plèvre par contamination directe du pus. Cette pleurésie est beaucoup plus rare dans les abcès d'origine gastrique que dans les autres variétés d'abcès, ce qui tient à ce que ces suppurations sont toujours intrapéritonéales.

Le siège de la perforation se trouve sous la coupole diaphragmatique, près du centre phrénique. La dimension est très variable : tantôt la perforation présente une ouverture du diamètre d'une tête d'épingle, tantôt elle permet l'introduction de l'index comme dans le cas de Lenoir ; d'autres fois la perforation peut occuper presque toute l'étendue du diaphragme (Chavannis).

La pleurésie *sans perforation* du diaphragme semble due à une infection de la plèvre par voie lymphatique, mais le mécanisme de cette variété est encore très controversé, parce que les notions anatomiques qui peuvent servir à l'expliquer ne sont pas définitivement établies.

Pour Maydl, il y aurait communication entre les lymphatiques du péritoine et de la plèvre à travers le diaphragme.

Burckhardt s'oppose à cette théorie : il n'admet pas la communication des lymphatiques sous-péritonéaux et sous-pleuraux, et niel a propagation de l'infection à la plèvre par voie lymphatique.

Küttner se range à l'opinion de Maydl et prouve qu'il existe entre les deux faces du diaphragme un *système anastomotique formé par des vaisseaux lymphatiques à la fois ascendants et descendants.*

La pleurésie siège toujours du même côté que l'abcès sous-phrénique. Küttner explique cette particularité par ce fait qu'il y a indépendance presque complète des deux moitiés du diaphragme au point de vue lymphatique.

Parfois, s'il n'y a pas d'adhérences, le foyer supposé peut se faire jour dans la cavité pleurale restée libre et il se manifeste une *pleurésie purulente* ou un pyo-pneumothorax dont l'évolution est presque toujours fatale.

Le pus peut également décoller la plèvre diaphragmatique, se frayer un chemin et s'accumuler au-dessous de la plèvre elle-même, entre elle et le diaphragme.

Si, au moment de la perforation, des adhérences solides unissent la base du poumon au diaphragme et oblitèrent la cavité pleurale, l'abcès sous-phrénique s'ouvre directement dans la base du poumon. Sans prodromes, brusquement, le patient est pris d'une vive douleur, d'un accès de toux et de suffocation, et il rejette par *vomique* le contenu de son abcès ouvert dans le poumon ; il s'établit une fistule broncho-péritonéale. La quantité de pus rejeté par vomique est très variable : tantôt un verre, tantôt plus d'un litre (Bieganski). Le pus présente une odeur

fétide, il est souvent mélangé de sang et de débris sphacélés.

Généralement, les vomiques se prolongent pendant plusieurs jours. Mais la terminaison se fait suivant deux éventualités différentes : ou bien l'abcès est complètement évacué et la guérison s'effectue en quelques semaines ; ou bien la suppuration ne tarit pas, le malade continue à rejeter des crachats purulents en plus ou moins grande quantité, la fièvre hectique s'établit, l'appétit se perd, l'amaigrissement est extrême et la mort survient soit par broncho-pneumonie suppurée, soit par *gangrène pulmonaire*.

Le pronostic est donc dans ce cas très sérieux, (72 o/o de mortalité d'après Sachs), ce qui tient à ce que l'évacuation du pus par les bronches est insuffisante ; et si on n'intervient pas, les accidents de gangrène pulmonaire ne tardent pas à emporter le malade. Ainsi, Lenoir trouve à l'autopsie d'une jeune femme de trente-deux ans : perforation de l'estomac à 1 cm. 5 du cardia ; gangrène de la rate ; abcès périsplénique, perforation diaphragmatique, gangrène pulmonaire.

La péricardite succède à une perforation du péricarde, d'autres fois cependant ce muscle est intact ; en somme le mécanisme et la pathogénie sont les mêmes que dans la pleurésie. C'est une complication rare et bien souvent elle n'est reconnue qu'à l'autopsie.

L'inflammation du péricarde par voie lymphatique donnera lieu à une péricardite séreuse. L'éva-

cuation du pus au contraire dans le péricarde déterminera une péricardite purulente. Dans un des cas que nous avons observé, n°3, il existait de la *péricardite hémorragique* sans communication avec le foyer suppuré abdominal. Finney rapporte un cas où l'abcès s'est ouvert dans une cavité du cœur déterminant une hématémèse foudroyante.

Une notion qu'il faut mettre en vedette, c'est que l'abcès ne siège pas toujours au voisinage de la perforation, parfois même il siège loin de l'estomac. Dans ces cas c'est le processus habituel des *abcès métastatiques*. C'est ainsi qu'on trouve des abcès péri-spléniques avec ou sans gangrène de la rate ; des abcès de la fosse iliaque (Jalaguier) ; de la parotidite (Mauclair), des arthrites purulentes (Brugel), des phlébites comme dans toute infection (phlébite de la veine épigastrique et de la veine iliaque externe) (Van Lair) ; une ulcération de l'artère splénique (Kownotsky).

PRONOSTIC

Le pronostic des abcès sous-phréniques d'origine gastrique est toujours *très grave*, beaucoup plus sévère que celui des autres variétés de suppurations sous-diaphragmatiques. Lorsqu'il n'est pas reconnu et traité en temps opportun, son issue est généralement fatale. La guérison spontanée, tout à fait exceptionnelle, ne peut se faire que par l'évacuation du pus dans un organe voisin, par les bronches ou par l'intestin, éventualité qui précipite parfois le dénouement fatal.

Le pronostic dépend avant tout de la *précocité* du *diagnostic* et de l'*intervention;* il s'est amélioré beaucoup depuis que l'abcès sous-phrénique est passé dans le domaine chirurgical. C'est ce que nous voyons par le tableau comparatif des statistiques suivantes, où nous envisageons le pronostic dans les cas qui ont été opérés et dans les cas qui ont été abandonnés à eux-mêmes.

1° *Cas opérés*

Maydl sur 10 abcès opérés trouve 3 guérisons et 7 morts, soit une mortalité de 70 o/o

Sur les 9 opérés de Körte-Gruneisen, il y a 5 guéris et 4 morts, soit 44 o/o de mortalité.

Finkelstein sur 31 cas trouve 12 guérisons et 19 morts, soit 60 o/o.

Perutz cite 33 guérisons et 14 morts, soit 30 o/o.

Piquand cite 78 guérisons et 62 morts, soit 44 o/o.

Dans les dix dernières années (1898-1908), la mortalité a diminué et on ne trouve plus qu'une mortalité de 36 o/o (Piquand).

2° *Cas non opérés*

Maydl rapporte 28 cas, 28 morts.

Perutz rapporte 20 cas, 16 morts, 4 guérisons, soit 80 o/o de mortalité.

Piquand rapporte 88 morts et 6 guérisens spontanées, soit une mortalité de 92 o/o.

Nous voyons par ce résumé que, si la mortalité après intervention est encore très considérable, cependant elle diminue de plus en plus depuis que le diagnostic est fait d'une façon plus fréquente et plus précoce, et surtout depuis que le traitement chirurgical est institué.

Sachs donne une statistique qui montre l'importance de la précocité opératoire :

Sur 21 cas opérés :

8 opérés après la troisième semaine donnent 4 morts, soit 50 o/o ;

13 opérés avant la troisième semaine donnent 1 mort soit 7,6 o/o.

Les altérations des viscères voisins, les fistules gastro-intestinales, l'infection, l'intoxication générale, plus rarement un diverticule non drainé, ou un autre foyer suppuré échappant à l'opération, la nécessité de deux ou de plusieurs interventions comme dans le cas de Körte constituent autant de causes d'insuccès et aggravent singulièrement le pronostic.

Dans les abcès consécutifs à un cancer de l'estomac, le pronostic est toujours fatal, car la perforation ne se produit qu'à la période ultime de la maladie alors que toute intervention est inutile.

Au contraire, les collections purulentes déterminées par une perforation traumatique de l'estomac sont moins graves : 5 guérisons sur 6 cas.

TRAITEMENT

Le traitement des suppurations sous-diaphragmatiques ne peut être que *chirurgical*, car l'affection abandonnée à elle-même ou traitée par les moyens médicaux est presque toujours fatale.

En présence d'un abcès diagnostiqué, l'intervention précoce et même d'urgence s'impose, car l'*évacuation du pus* est l'*indication capitale* et *pressante*.

L'évacuation peut se faire de deux formes : par ponction et par incision franche.

La *ponction* ne doit être utilisée que comme moyen d'exploration à l'aide d'une longue et fine aiguille de seringue de Pravaz (ou mieux de l'aiguille à rachianesthésie). Nous repoussons énergiquement, sauf en cas d'urgence absolue, la ponction au trocart faite comme procédé de traitement. Bien qu'elle aît à son actif quelques rares succès, elle est aveugle, insuffisante et doit céder le pas à l'incision franche.

A. — Choix de la voie opératoire

Quelques localisations rares d'abcès sous-phréniques nécessitent un traitement spécial.

Les *collections extra-péritonéales* consécutives à un ulcère stomacal sont très rares. Quand elles pointent à la région lombaire, il faut les évacuer et drainer par la voie lombaire, comme on le fait pour les phlegmons périnéphrétiques.

Les abcès *rétro-stomacaux* de l'arrière-cavité des épiploons ne sont pas assez couramment observés pour qu'on fixe résolument le mode de traitement. C'est la laparotomie médiane sus-ombilicale qui a donné le seul succès (Senn) sur six cas rétro-stomacaux rassemblés par Martinet.

Quant aux variétés communes des abcès périgastriques, les seules vraiment importantes en raison de leur fréquence, aucune règle absolue ne saurait être établie. La règle générale est évidemment que l'intervention se guide sur la localisation du mal. Le siège de l'incision diffère suivant que l'abcès fait saillie vers le thorax ou l'abdomen. En sorte que si, en certains cas, nous pouvons et devons choisir après mûre réflexion la voie d'accès, plus souvent encore elle nous est imposée par le siège des principaux signes physiques : voussure, matité ou sonorité anormales. Nous faisons plus souvent des incisions de nécessité que des incisions de choix.

1° Forme abdominale

a) *L'abcès a dépassé les limites de la cavité péritonéale.*

La paroi est empâtée et œdématiée, la peau même est violacée ; il ne s'agit plus là que d'un phlegmon profond qui sera traité comme tous les phlegmons profonds de la paroi, par l'incision et le drainage ; il n'est pas question d'aller explorer à travers des couches infiltrées et très épaissies, fibreuses, toujours rebelles à l'écartement, des organes inaccessibles et invisibles.

b) *L'abcès est resté intra-péritonéal.*

La laparotomie sus-ombilicale médiane ou latérale s'impose. Si la voussure est nette, ou d'une façon plus générale si les signes de localisation sont précis, on incise sur le relief, sur le centre sonore de la tuméfaction. Si l'abcès ne contient que du pus et pas de gaz on incise sur la zone mate.

S'il est impossible de préciser le siège exact de la collection, on fait une grande incision médiane de l'ombilic à l'appendice xyphoïde qui permettra mieux l'exploration préalable. Est-elle insuffisante à l'évacuation et au drainage, il est facile de faire une incision de nécessité sur le bord externe du grand droit. Il est avantageux, quand la collection est volumineuse, de faire une contre-ouverture en arrière au point correspondant à la limite inférieure de l'abcès. Le malade étant couché sur le dos ou même à demi assis, le drainage fait par cette voie est ainsi institué au point déclive.

2° Forme thoracique (1)

Pour atteindre les abcès cachés complètement sous le rebord costal, il n'y a, semble-t-il, qu'une voie pour le chirurgien, c'est là « voie transpleurale », chemin court, direct, mais dangereux puisqu'il expose à deux dangers : l'ouverture et l'infection de la plèvre, le pneumothorax et le pyothorax il est possible dans l'immense majorité des cas de sauvegarder la plèvre, à condition de prendre les précautions nécessaires. Quelques opérateurs proposent l'évacuation par voie abdominale antérieure, transpéritonéale, c'est-à-dire par la laparotomie. Mais ce chemin est encore plus dangereux que le précédent, car il nous faut craindre la péritonite et l'insuffisance du drainage.

Nous ne croyons pas qu'il faille opter systématiquement pour l'un de ces procédés, comme le fait Lennander par exemple, qui recommande exclusivement l'incision abdominale au-dessous du rebord costal. Aux collections sous-phréniques à siège élevé prêtant à confusion avec les suppurations pleurales ou coexistant avec elles, convient l'incision transpleurale. Les collections qui affleurent le rebord costal seront traitées par l'incision sous-thoracique.

Dans tous les cas, les précautions qui sont de règle

---

1. Pour le traitement de cette dernière forme nous avons fait d'assez nombreux emprunts au mémoire de Jeanne, *Les Abcès sous-phréniques d'origine gastrique.*

pour l'ouverture de toutes les collections infectées au contact des grandes séreuses doivent être ici plus strictement observées que partout ailleurs.

3° — Forme thoraco-abdominale

Les formes mixtes qui simulent le pyo-pneumothorax, tout en faisant saillie à l'épigastre ou au-dessus des côtes, doivent être traitées par l'incision abdominale, de technique simple, et qui permet un bon drainage. Elles sont accessibles aussi par incision transpleurale, mais celle-ci n'est recommandable que pour établir un drainage complémentaire ou évacuer une pleurésie purulente concomitante.

S'il est impossible de démontrer la supériorité d'une méthode sur l'autre, il est au moins intéressant de savoir dans quelles proportions ces voies ont été employées.

Des 60 cas de Kœrte, 19 furent opérés par la voie abdominale et 41 par la voie transthoracique ; la proportion des abcès à évolution haute, thoracique, est donc dans le rapport de 2 à 1.

Dans la statistique de Perutz qui porte sur 155 cas opérés, la proportion des voies utilisées est à peu près égale ; 75 cas opérés par voie abdominale contre 78 opérés par voie transthoracique.

B. — La technique

I. — La laparotomie sus-ombilicale, pour évacuer les abcès à localisation abdominale, consiste simplement en l'incision verticale, médiane, juxta-médiane ou latérale. Il suffit de rappeler que tous les soins doivent être apportés à se prémunir contre l'extravasation du pus dans la séreuse péritonéale et qu'il est prudent de faire l'aspiration avant de procéder à l'évacuation complète.

II. — Les interventions contre les abcès à forme thoracique se partagent, comme nous venons de le voir, en deux classes : celles qui se font par voie basse, abdominale, transpéritonéale ; celles qui se font par voie haute thoracique, transpleurale.

1° La voie basse abdominale.

L'incision verticale, ou mieux l'incision au-dessous du rebord costal et parallèle à lui, est commode mais ne permet pas d'atteindre les abcès haut situés. Aussi a-t-on proposé de l'agrandir encore par la résection de tout le rebord thoracique au-dessous des insertions pleurales : bon procédé appartenant à Lannelongue, étudié dans la thèse de Canniot. C'est une laparotomie para-pleurale.

2° La voie haute, thoracique, transpleuro-diaphragmatique. Elle es dangereuse à cause de la traversée pleurale.

a) *La thoracotomie*

La direction de l'incision des parties molles a peu d'importance. Le plus souvent on fait une longue incision parallèle aux côtes à chaque extrémité de laquelle on pourra ajouter un petit débridement perpendiculaire. Sa situation exacte varie suivant la netteté et l'étendue des signes physiques de l'abcès ; elle portera bien souvent, en général, au niveau de la huitième, de la neuvième côte ; il convient de la faire longue, précisément à cause de l'incertitude du nombre et de la longueur des côtes à réséquer. Il ne suffit pas de passer à travers un espace intercostal trop étroit pour permettre l'exploration et même le drainage ultérieur, il faut faire la résection costale qui a l'avantage d'ailleurs de se prêter à l'affaissement de la paroi du foyer suppuré.

b) *La traversée pleurale*

Assez souvent, l'opérateur arrive d'emblée dans le foyer ayant traversé la plèvre sans s'en douter, parce que des adhérences comblent le cul-de-sac et fusionnent les deux feuillets impossibles à distinguer dans la paroi plus ou moins enflammée.

Mais, d'autres fois, on voit et on sent avant d'inciser le feuillet pariétal, le poumon monter et descendre avec les mouvements respiratoires, il faut à tout prix éviter d'infecter la séreuse.

Pour cela, on peut différer l'ouverture, se borner à tamponner le foyer ; le lendemain ou le surlendemain, il s'est créé des adhérences protectrices à travers lesquelles on donnera jour à l'abcès.

S'il y a urgence et qu'on n'ose pas attendre, on réunit par un cercle de sutures le diaphragme à la plèvre costale et on incise au centre de la zone ainsi isolée.

D'ailleurs, il ne faut pas oublier si l'incision vous a conduit sur une zone libre de chercher par en bas en décollant la plèvre pariétale, s'il n'y a pas une zone indurée où l'abcès tend à se faire jour. Dans ce cas, on a fait l'incision pariétale à un certain niveau, et on fait à 3 ou 4 centimètres plus bas l'incision du foyer lui-même, pour éviter précisément une zone libre.

Siraud, de Lyon, a recommandé de décoller le cul-de-sac pleural du diaphragme et d'inciser le muscle au-dessous de lui. Ce procédé, vraiment recommandable, est loin d'être toujours applicable mais il faut s'en souvenir à l'occasion.

Enfin, il est évident que si la plèvre est elle-même remplie de liquide purulent il faut se servir de la même incision pour évacuer l'empyème et le sous-phrénique.

Le traitement de la perforation

L'abcès évacué et drainé, il reste la *perforation causale*. Que va-t-elle devenir ? L'évolution peut se

faire de deux façons différentes : ou bien l'ouverture ne laisse pas échapper d'aliments, ou elle n'en laisse échapper que très peu, la règle en pareil cas est qu'elle se ferme spontanément, sans que le chirurgien s'en occupe. Sans doute, elle est alors petite et haut placée. Nous relatons un cas où l'incision de l'abcès amène la guérison. Mais dans d'autres cas les aliments à peine ingérés repassent par l'incision avec une ténacité et une rapidité désespérantes ; il en était ainsi dans deux de nos cas. L'un d'eux fut autopsié ; la perforation, qui laissait passer le petit doigt, était à mi-chemin entre les deux courbures.

Cette fistulisation gastrique va maintenant dominer le pronostic. Si la suppuration se tarit, le malade peut guérir de son infection, mais la majorité des aliments étant évacuée presque aussitôt ingérée, le patient dépérit et se cachectise par inanition. C'est donc bien maintenant le traitement de la perforation qui domine le pronostic, puisque si l'ouverture n'est pas oblitérée le malade meurt de faim.

Dans ces conditions, on peut se demander s'il ne conviendrait pas de la rechercher lors de l'incision de l'abcès et de la refermer. Nous ne le croyons pas. D'abord bon nombre de perforations guérissent spontanément comme nous l'avons dit ; de plus, elles sont loin d'être faciles à découvrir après l'ouverture de la collection suppurée ; elles sont cachées sous un amas de fausses membranes, souvent profondément situées en raison des dimensions de l'abcès. En admettant même qu'elle soit découverte et

traitée, les sutures ne couperaient-elles pas la paroi gastrique friable et infectée ?

Mais les jours suivants, la situation va se préciser ; si les aliments ne sont pas éliminés, le rôle du chirurgien se réduit à panser l'abcès ; si les aliments passent en quantité moyenne, il ne semble pas qu'il soit nécessaire de se presser d'intervenir, l'oblitération spontanée pouvant encore se faire. Mais il faut surveiller attentivement le malade, et, s'il dépérit, se comporter comme dans la troisième éventualité que nous allons envisager : c'est celle où les aliments repassent quasi en totalité immédiatement après leur ingestion. Une nouvelle intervention s'impose alors peu de temps après la première. Théoriquement on devrait intervenir directement sur la fistule et la perforation, mais ce ne paraît être là qu'un procédé d'exception, car l'avivement et l'enfouissement sont difficiles et aléatoires, voire même impossibles, en sorte que l'*échec des procédés qui visent l'oblitération* du trajet paraît être la règle.

On est amené ainsi à recourir aux interventions qui permettent indirectement l'alimentation ; on peut en concevoir deux principales : la *gastro-entéro-anastomose* et la *jéjunostomie*.

La gastro-entéro-anastomose pourrait être faite soit à distance de la perforation, soit en abouchant celle-ci à l'intestin. Mais il faut reconnaître que c'est une intervention délicate et dangereuse en raison de l'infection des tissus sur lesquels on intervient. Nous

n'avons pas de documents suffisants pour nous prononcer, mais il est à présumer que son pronostic serait très grave.

Il semble qu'il vaudrait mieux se porter loin de la zone infectée et établir, en tissus sains, une jéjunostomie. Cette intervention, parant au plus pressé, permettrait d'alimenter le malade, de relever son état général, et de traiter ultérieurement, dans de bonnes conditions, la fistule gastro-cutanée au cas où elle persisterait sans tendance à la guérison spontanée.

Les suites de l'intervention sont loin d'être simples et bénignes, smême si elle paraît avoir donné un résultat immédiat et satisfaisant. C'est qu'en effet, la cavité de l'abcès peut s'être cloisonnée, un prolongement peut rester inexploré, un autre abcès même peut se constituer à distance du premier et rester ignoré ; nous avons déjà insisté sur ces cas malheureux où l'opérateur croit avoir assuré la guérison de son patient et où il est vite désabusé, parce que la température reste élevée, parce que le pouls reste rapide, parce que, en un mot, la détente dans l'état général et local ne se produit pas franchement. C'est dire qu'une surveillance attentive du patient est indispensable, puisque si ses foyers restent inaperçus, ils entraînent une terminaison fatale. D'ailleurs, les complications pulmonaires ou cardiaques, comme en fait foi une de nos observations, sont également une cause d'échec, contre lesquels le chirurgien est impuissant.

Il arrive qu'on soit appelé à prendre une décision, alors que le foyer s'est déjà ouvert spontanément par une vomique, c'est encore une affaire de sens clinique et d'observation de chaque jour que de déterminer si la guérison peut être obtenue sans intervention. Il ne faut pas hésiter à y recourir, si l'état général tarde à s'améliorer, et, à plus forte raison, s'il empire.

Résultats du traitement

La guérison opératoire est assez fréquente pour encourager et imposer l'intervention. Sans doute, un grand nombre d'opérés succombent encore, 33 o/o d'après Körte, 36 o/o d'après Piquand, mais il est à remarquer que la mortalité diminue de jour en jour et que nous sommes loin de la proportion effrayante de décès indiquée par Maydl (70 o/o).

Les insuccès tiennent le plus souvent à la méconnaissance de l'abcès, à une opération tardive ou incomplète, à une infection trop virulente, à un profond affaiblissement du malade. De là découle la conclusion : c'est que la diminution de l'extrême gravité des suppurations sous-diaphragmatiques marche de pair avec la précision du diagnostic, la précocité et la perfection de l'intervention.

OBSERVATIONS

OBSERVATION I (Inédite)

Prise dans le service du professeur Cerné où j'étais Interne.

Abcès gazeux sous-phrénique d'origine gastrique

Le nommé F... est entré à l'Hôtel-Dieu le 14 juin 1907.

Antécédents. — Fièvre typhoïde à quatorze ans.

Depuis, a toujours eu mal à l'estomac.

Pesanteurs d'estomac après les repas.

Sensations de brûlures et renvois trois ou quatre heures après les repas du soir ou quand le malade a bu plus que de coutume.

De temps en temps, environ quatre heures après les repas, nausées et vomissements alimentaires. Jamais eu d'hématémèse.

Il y a trois ou quatre ans, a eu une fois ou deux des selles noirâtres où le malade a reconnu la présence de sang.

Constipation ordinaire.

Amaigrissement considérable depuis six mois.

Ne tousse pas mais crache beaucoup, surtout depuis une dizaine d'années.

Début : Il y a quinze jours, est pris subitement, dans le flanc droit, d'une douleur brusque en coup de poignard.

Le malade est obligé de quitter aussitôt son travail.

La douleur violente dure de sept heures du matin au lendemain matin. Pas de vomissements, peu de fièvre : 37 à 38 degrés.

Diarrhée abondante trois ou quatre fois par jour.



15 juin. — *Examen.* — Aspect général : Malade amaigri, teint bronzé, yeux excavés. Le malade répond difficilement et est incapable de préciser.

Fièvre 37°6. Pouls petit, rapide, 110 pulsations.

Quelques filets de sang dans les selles.

Abdomen : Saillie épigastrique très nette.

Le ventre est ballonné et résistant à la palpation.

A la percussion, sonorité très nette du creux épigastrique et de la zone hépatique. Tympanisme.

La sonorité va à droite de la cinquième côte à deux travers de doigts au-dessous du rebord des fausses côtes droites. Au-dessous de cette zone sonore existe une légère zone de matité large de deux travers de doigts et paraissant appartenir au foie.

A gauche : Sonorité stomacale exagérée ; l'estomac paraît dilaté, descendant jusqu'à l'ombilic.

Poumon : Matité au sommet droit, en avant et en arrière. Obscurité respiratoire au sommet droit. Craquements en arrière au sommet droit.

En auscultant au niveau du foie, bruit d'airain. Succussion hippocratique, si l'on secoue le malade.

Le début brusque fait penser à une perforation probable de l'estomac ou du duodénum. La sonorité préhépatique fait faire le diagnostic d'abcès gazeux sous-phrénique

17 juin. — Fièvre 38 degrés. Pouls 120 pulsations.

La voussure de la région hépatique et de la région épigastrique est diminuée. La sonorité préhépatique existe toujours. La diarrhée a cessé.

Opération. — Incision le long du rebord des fausses côtes droites. Avec un trocart, on vide les gaz qui ont une odeur fétide très prononcée, et qu'on recueille pour en faire l'analyse. Avec l'appareil Potain, on retire environ un 1/2 litre de pus verdâtre d'odeur fétide, presque fécaloïde.

La poche s'étend en haut entre le foie et le diaphagme. Le foie est repoussé et descendu.

A droite dans le flanc, la poche descend vers le rein droit. En bas la poche s'étend assez loin du côté de l'appendice. A

gauche elle est limitée par l'estomac et le duodénum. On ne trouve pas de perforation.

On fait une contre-ouverture dans le flanc droit à l'endroit le plus déchiré, et l'on passe un drain qui sort aussi par l'incision abdominale.

Le soir, fièvre 39 degrés. Pouls 120 pulsations.

18 juin. — Etat général satisfaisant. Fièvre 38° 1, 38° 4. Pouls 100 à 120 pulsations.

19 juin. — Fièvre 37° 8-37° 8. Pouls 108 pulsations. Le malade se plaint de souffrir dans tout le côté droit. Le pus coule abondamment, et souille le pansement. Odeur très fétide.

20 juin. — Fièvre 37° 1-37° 6. Pouls 108 pulsations. On fait des lavages d'eau oxygénée par les drains

21 juin. — Fièvre 37° 6. Pouls 104 pulsations.

L'odeur fétide a beaucoup diminué, le pus coule moins abondamment. Le pus est noirâtre et contient des filaments grisâtres gangreneux. La réaction du pus est nettement acide, il ne contient pas de bile ; on conclut à une perforation siégeant près du pylore.

25 juin. — L'odeur fécaloïde est remplacée par une odeur sure d'acide lactique. Dans le pus qui s'écoule par les drains, on trouve du lait coagulé.

28 juin. — Le malade se cachectise de plus en plus.

Maigreur osseuse. La presque totalité des aliments est rendue par la fistule. Le malade va presque continuellement à la selle en diarrhée fétide. La fièvre oscille entre 37 degrés et 37° 5 ; le pouls est aux environs de 110 à 120 pulsations. Injections de sérum et lavements alimentaires.

3 juillet. — Le malade se cachectisant de plus en plus, on

fait une jéjunostomie. Sonde à demeure dans l'intestin. On injecte du lait, des peptones par la sonde. Aucune alimentation par la bouche.

4 juillet. — Fièvre 37° 3-38° 4.

Le malade est toujours dans le même état.

5 juillet. — Fièvre 38° 4-38° 6.

Le malade va en s'affaiblissant de plus en plus.

6 juillet. — Décédé à 3 heures du matin.

8 juillet. — Il n'a pu être pratiqué d'autopsie

L'analyse des gaz recueillis pendant la première opération, faite par M. le professeur M. Guerbet, directeur du Laboratoire de bactériologie de l'Ecole de Médecine et de Pharmacie de Rouen, nous fournit les renseignements suivants :

Quantité de gaz recueilli à la ponction, 50 centimètres cubes.

La quantité respective des gaz isolés est consignée dans le tableau ci-dessous :

CO^2	27	soit	54 o/o
H^2S	3,2	»	6,4 o/o
CH^4	2,6	»	5,2 o/o
H	4,8	»	9,6 o/o
N^2	12,4	»	24,8 o/o

La culture du pus a été faite et a donné pour résultat :

Aérobie : colibacille.

Anaérobies absolus.

1° Présence de gros bâtonnets aux extrémités carrées souvent réunis en chaînettes.

Ces bâtonnets prennent le Gram, donnent des colonies

blanches sur gélose, et un dégagement de gaz sur gélose sucrée.

On croit qu'il peut être identifié avec le bacillus derfringeus de Veillon.

2° Présence de microcoques, associés par deux ou trois éléments. Ne se cultive pas dans le bouillon de viande, et ne donne pas de gaz en gélose sucrée.

On n'observe pas d'odeur marquée en culture sur gélose. Ce microcoque prend le Gram.

Il est rencontré en colonies grisâtres.

Est-ce le micrococcus fœtidus de Veillon. Il en a les caractères et en diffère seulement par l'odeur des cultures.

OBSERVATION II

(Dévé et François Hue. — *Normandie Médicale*, 1er novembre 1909.)

Abcès sous-phrénique d'origine gastrique

Il s'agit d'un homme de soixante-deux ans ayant fait un premier séjour dans mon service au mois de juin dernier. A ce moment il se plaignait de douleurs d'estomac avec brûlure au creux épigastrique, exagérée par les aliments et des vomissements aqueux très acides, « lui brûlant la bouche », qui se répétaient trois ou quatre fois par jour. Pas de vomissements alimentaires, jamais d'hématémèses ni de mœlena. Ces troubles dont le début remontait à plus de vingt ans, s'étaient accentués depuis un mois. A l'examen, défense musculaire dans la région épigastrique, pas de dilatation d'estomac. Le malade était un éthylique avéré. Nous portâ-

mes le diagnostic de gastrite alcoolique en faisant des réserves pour la possibilité d'un ulcère d'estomac.

Sous l'influence du régime lacté absolu, douleurs, brûlures et vomissements cessèrent rapidement. Mais, ainsi qu'il arrive trop souvent avec les malades du milieu hospitalier, cet homme qui ne souffrait plus et se « sentait appétit », sortit, malgré nos conseils, au bout de trois semaines, pour pouvoir manger et boire à sa guise.

Dans la soirée du 15 au 16 août dernier, s'étant couché bien portant, après avoir mangé à son dîner du bouillon, du lait et 2 œufs avec un peu de pain, il était pris soudainement à 10 heures du soir, étant au lit d'une violente douleur au creux de l'estomac, tellement violente qu'elle le faisait crier et l'obligeait à se tenir courbé en deux. Elle s'amenda ensuite sous l'influence de cataplasmes chauds et laudanisés. Pas de vomissements. Dans la nuit, le malade fut pris de transpirations profuses.

Le lendemain, tout le ventre du malade était sensible, mais la douleur restait souvent localisée au creux de l'estomac et à l'hypocondre gauche.

A ce niveau la moindre pression était insupportable. Le malade accusait en outre une douleur dans l'épaule gauche.

Cet homme entrait à l'hospice Général le 3 septembre dernier, dix-huit jours après le début des accidents que je viens de vous indiquer. Il avait un facies abdominal et une voix cassée qui attirèrent aussitôt mon attention et m'engagèrent à faire préciser par le malade l'histoire ci-dessus. Cependant pas de fièvre, pouls à 88. Rien à l'inspection de l'abdomen. A la palpation, par contre, on constate de la défense musculaire et un peu de rénitence le long du rebord

des fausses côtes gauches. Sonorité tympanique exagérée, au niveau de l'espace de Traube. Matité hépatique conservée. A la succussion, dans la position horizontale, clapotage hydroaérique perceptible à distance et à timbre plus amphorique que l'on ne l'observe dans un estomac dilaté. La percussion attentive de la base gauche du thorax révèle une zone de matité déclive surmontée d'une zone de tympanisme, lesquelles se déplacent avec la position du malade.

A l'auscultation de la base du thorax en arrière, à gauche, silence respiratoire, bruit hydro-aérique sous l'oreille et bruit d'airain. Pas de souffle amphorique.

Etant donné ces signes, je porte le diagnostic de pyopneumothorax sous-phrénique, l'abcès gazeux s'étant développé dans la région gastro-splénique et affleurant, en bas, le rebord des fausses côtes.

Le malade est transféré dans le service de M. François Hue, qui l'opère le 7 septembre.

L'intervention de M. François Hue a consisté en un simple drainage de l'abcès, par 4 gros tubes, après lavage à l'eau légèrement oxygénée.

Le résultat fut la disparition de la douleur qui était très vive, et dans les jours suivants, le retour progressif à la santé.

Actuellement le malade va bien et doit sortir prochainement de l'hospice.

OBSERVATION III

(Née et Jeanne, — *Normandie médicale*, 1er novembre 1909.)

Abcès sous-phrénique consécutif à un ulcère de la face antérieure de l'estomac.

Le mercredi 18 août, étant occupé à porter des tôles, T... est pris subitement, en se baissant, d'une douleur très violente dans la région ombilicale. Courbé en deux par la souffrance, il perd connaissance, cependant que ses camarades vont chercher du secours.

On le transporte en voiture à son domicile, mais en route il commence à vomir de la bile et des aliments.

Dans son lit, le malade souffre moins. Il se sent très faible, a des sueurs froides, une soif très vive. Le lendemain matin, il absorbe un purgatif qui reste sans effet. Le soir, il a une selle abondante, après un lavement. Les vomissements continuent pendant la journée. La diarrhée survient le vendredi, jour de son entrée à l'hôpital.

Rien ne faisait prévoir ce début dramatique, à part quelques vagues malaises, auxquels le malade n'avait fait aucune attention.

Dans les antécédents de T..., on ne trouve qu'une fièvre typhoïde, en février 1908 avec un séjour de six semaines à l'Hôtel-Dieu, sans complications. Depuis cette époque cependant, le malade accuse « des crampes d'estomac, surtout dans la matinée, vers 10 heures, et dans l'après-midi vers 4 heures ».

Enfin, ces derniers temps, il était un peu oppressé à son réveil, ou quand il faisait un effort.

Examen du malade

20 août. — Le facies abattu, les traits tirés, les lèvres et les dents fuligineuses, la langue sèche, rouge et fendillée, en proie à une dyspnée pénible et violente, le malade accuse une grande faiblesse et une douleur très vive dans l'abdomen, largement et uniformément ballonné, et dans les côtés du thorax. La percussion dénote du tympanisme dans tout l'abdomen, s'étendant dans l'espace de Traube jusqu'au mamelon, au niveau et en dedans duquel on sent la pointe du cœur. Au-dessus du mamelon et jusque sous la clavicule gauche submatité. Pas de vomissements, diarrhée ; rien dans les selles.

L'auscultation du thorax donne les résultats suivants :

A gauche : Quelques râles sibilants sous la clavicule, des sons crépitants nombreux vers la région axillaire; atténuation, disparition presque complète du murmure vésiculaire dans l'espace de Traube.

A droite : Quelques sibilances. En arrière, matité au tiers moyen et tiers inférieur à droite. A gauche, matité au tiers moyen et tiers inférieur, sauf en un espace limité au deuxième et dixième espaces intercostaux, commençant à la verticale abaissée de l'angle inférieur de l'omoplate, se prolongeant vers la ligne axillaire, où la percussion dénote une sonorité exagérée à timbre métallique.

Les vibrations sont exagérées dans la fosse sus-épineuse à droite comme à gauche, abolies à la base gauche, diminuées à la base droite. L'auscultation fait entendre dans la fosse sus-épineuse droite un souffle tubaire, des râles crépitants

fins, de la bronchophonie, de la pectoriloquie aphone. On entend la même chose à gauche, dans la région symétrique, mais le souffle est plus fort, et s'entend sur une plus large surface.

A la base droite, le murmure vésiculaire est atténué, accompagné de quelques sons crépitants.

Enfin, à la base gauche, le murmure vésiculaire est aboli et l'on aperçoit au niveau de la zone de sonorité anormale, un souffle amphorique très net qui s'accentue encore quand le malade tousse et s'accompagne de tintement métallique. La succussion hippocratique donne un clapotement entendu à distance.

Toux peu fréquente. Expectoration nulle.

Le pouls est mou, dépressible, régulier à 90. Les bruits du cœur sont sourds, sans bruits anormaux.

Les urines, peu abondantes, rouges, contiennent peu d'albumine.

23 août. — L'aspect du malade n'a pas changé, sa dyspnée paraît augmentée. Mais l'abdomen est nettement divisé en deux parties, une partie inférieure rétractée, non douloureuse, une partie supérieure sus-ombilicale, distendue et douloureuse à la pression, développée surtout sous les fausses côtes gauches et donnant à la percussion une sonorité exagérée, du tympanisme se propageant dans l'espace de Traube jusqu'au mamelon.

Du côté de l'appareil respiratoire on n'entend plus le souffle tubaire ni le souffle amphorique, mais la succussion hippocratique est nette, s'entend à distance, il y a des signes d'épanchement à la base droite.

Les bruits du cœur sont sourds, réguliers, mais on perçoit

un frottement doux, mésosystolique, et un souffle au premier temps à la pointe.

Le malade reste ainsi avec une température oscillant entre 37 et 38 degrés et un état général précaire.

31 août. — A cette époque l'aspect du malade est caractéristique ; visage plombé, yeux excavés, dyspnée assez intense, pouls rapide, diarrhée, tout fait penser à une affection abdominale.

L'examen du ventre révèle un ballonnement, une voussure très marquée de l'étage supérieur de l'abdomen, et une dépression de l'étage inférieur avec résistance de la paroi à la palpation.

A la percussion, sonorité tympanique qui s'étend dans les deux hypocondres et au creux épigastrique. Il suffit de remuer le malade pour entendre nettement et à distance le bruit de succussion.

Si l'on fait prendre au patient la position génu-pectorale, on constate que la sonorité tympanique de la région supérieure de l'abdomen est remplacée par une matité hydrique, absolue. En arrière, on entend tous les signes d'un hydro-pneumothorax à la base du poumon gauche. Il me fut facile de diagnostiquer un abcès sous-phrénique gauche, dont la cause était très probablement une perforation de l'estomac.

Le Dr Jeanne confirma ce diagnostic et voulut bien se charger d'opérer le malade dès le lendemain. Une laparotomie sus-ombilicale donna issue à des gaz fétides et à du pus mélangé d'aliments. Elle permet de constater qu'il s'agit bien d'un abcès sous-phrénique gauche occupant une loge limitée en avant par la paroi abdominale et les côtes, en arrière par la face antérieure de l'estomac et le lobe gauche du foie, en

haut par le diaphragme, en bas par la grande courbure de l'estomac adhérente à la paroi et sur les côtés par des adhérences péritonéales. La perforation stomacale ne peut être aperçue. On ne constate aucune communication entre la poche et la plèvre.

Deux gros drains servent à l'évacuation de cette cavité.

Le malade se remet assez bien du shock opératoire, la température s'élève à 39 degrés pour redescendre le lendemain à 37 degrés. Mais les aliments absorbés passent à travers la perforation et sortent par les drains.

La diarrhée persiste. Aussi la cachexie continue, et la malade meurt presque subitement quatre jours après l'opération.

Autopsie. — Elle est pratiquée trente-six heures environ après la mort. Elle permet de constater l'étendue de la poche qui pénètre jusque dans l'hypocondre droit. Le diaphragme est intact, aucune communication avec la plèvre.

Les poumons sont congestionnés et présentent à la base des lésions de bronchopneumonie. La plèvre est couverte de fausses membranes et contient un liquide séreux, légèrement hémorragique.

Le péricarde contient une assez grande quantité de liquide hémorragique et présente des fausses membranes sur la face antérieure du cœur.

Les bords de la valvule mitrale sont congestionnés et boursouflés.

La rate, entourée de fausses membranes et diffluente, est enfermée dans la poche de l'abcès.

Le foie est gras et congestionné.

L'estomac est perforé à sa partie antérieure. Il s'agit d'un

ulcère d'estomac classique, à bords en gradins dont le diamètre est d'un centimètre environ, et situé sur la face antérieure de la petite tubérosité, près de la petite courbure. La face interne de l'estomac présente des lésions cicatricielles assez étendues. La face péritonéale de la paroi antérieure est recouverte de fausses membranes,

OBSERVATION IV

(Barlow. — *London med. Gazette*, mai 1845.)

Femme de trente-neuf ans. Antécédents de gastrite alcoolique datant de huit mois. Douleur violente brusque dans le côté gauche, irradiée à l'épaule. Suffocation, dyspnée extrême. Son tympanique, respiration amphorique, tintement métallique perçu jusqu'au-dessous des fausses côtes.

Diagnostic. — Abcès diaphragmatique par perforation stomacale.

Traitement médical.

Mort.

Autopsie. — Abcès sous-diaphragmatique et deux perforations stomacales, une au cardia, une sur la paroi antérieure.

OBSERVATION V

(Rigal. — *Bull. de la Soc. méd. des Hôpitaux*, 1874.)

Début brusque. Tuméfaction épigastrique. Vers le dix-septième jour, pneumothorax droit.

Ouverture à la pâte de Vienne. Issue de gaz et de 1.750 grammes de pus. Mort.

Autopsie. — Abcès sous-phrénique étendu d'un hypocondre à l'autre entre le foie, l'estomac et le diaphragme. A la face postérieure de l'estomac, à 4 centimètres du pylore, deux perforations récemment cicatrisées.

OBSERVATION VI

(Eisenlohr. — *Berlin Klin. Wochenschrit*, n° 37, p. 539, 1877.)

Femme de trente-quatre ans. Douleurs gastriques antérieures. Signes de péritonite puis signes de pneumothorax. On porte le diagnostic de pneumothorax.

Traitement médical.

Mort.

Autopsie. — Abcès sous-phrénique avec pus et gaz, situé entre la paroi postérieure de l'estomac, le petit épiploon, le pancréas, le duodénum, le côlon transverse, la face inférieure du lobe gauche du foie. Perforation de la paroi postérieure de l'estomac.

OBSERVATION VII

(S. Feuwick. — *The Lancet*, 1886, p. 111, cas 4.)

Homme, quarante-sept ans. Depuis dix-huit mois, douleur sévère à l'épigastre. Grande constipation. Puis attaque soudaine de brusques douleurs abdominales. Abcès dans la fosse iliaque gauche. Frottements puis signes d'épanchement à la base gauche. Dyspnée vive.

Diagnostic. — Abcès dans la fosse iliaque gauche. Pleurésie purulente. Incision de l'abcès. Aspiration de 1.200 gr. de liquide dans la plèvre.

Mort.

Autopsie. — Petit abcès sous diaphragmatique gauche. Abcès sous la capsule de la rate. Pus dans la plèvre. Abcès dans les parois abdominales. Contraction du côlon descendant.

Estomac étranglé en son milieu avec large ulcère adhérent au lobe gauche du foie.

OBSERVATION VIII

(Debove et Rémond. — *Gaz. des hôpitaux*, 1890, n° 124, p. 1150.)

Femme, trente-trois ans. Signes gastriques anciens de trois ans (douleurs, hématémèses). Récents de six semaines. Epigastre ballonné, rate grosse, fièvre 39 degrés. Tumeur gazeuse épigastrique. Ponction exploratrice : pus.

Ponction. Incision. Gros drainage. Guérison. Diagnostic. Abcès sous-diaphragmatique entre le foie et le diaphragme ; filant très en arrière.

OBSERVATION IX

(Lenoir. — *Bull. de la Soc. anat.*, 1890, p. 248.)

Femme, trente-deux ans. Amaigrissement extrême. Toux depuis longtemps. Expectoration abondante. Signes de

vaste excavation dans la moitié inférieure gauche du poumon. Souffles, gargouillements, succussion. Grandes oscillations thermiques. Mort.

Autopsie, — Perforation de l'estomac à 1 cent. 1/2 du cardia. Gangrène de la rate. Abcès péri-splénique (liquide putrilagineux dans lequel baigne un morceau de tissu splénique sphacélé).

Diaphragme perforé. Gangrène pulmonaire.

OBSERVATION X

(Nowack. — *Schmidt Jahr bücher*, 1891, Bd. CCXXXII, nos 10 et 11.)

Femme, dix-huit ans, prise brusquement de douleurs vives de l'épigastre. Vomissements. Voussure et tympanisme sus-ombilical. Ponction : pus et gaz. L'incision sus-ombilicale ouvre un vaste abcès contenant gaz et débris alimentaires. Cet abcès développé entre l'estomac, le diaphragme et le lobe gauche du foie, communique avec un ulcère perforé de la face antérieure du pylore, par un trajet purulent suivant la face inférieure du foie.

OBSERVATION XI

(Courtois-Suffit et Lejars, 1897.)

Femme, vingt-neuf ans. Antécédents d'ulcère gastrique. Début par une violente douleur épigastrique suivie de syncope. Aspect bilobé du ventre. Voussure épigastrique sonore

dans la position horizontale, mate dans la position verticale.

Diagnostic. — Abcès gazeux sous-phrénique. Incision le long du bord externe du grand droit. Issue d'un litre de pus. Lavage, drainage.

Mort le quatrième jour de septicémie.

Autopsie. — Deux abcès gazeux sous-diaphragmatiques, un *antérieur*, limité en arrière par la face antérieure du lobe gauche, à droite par le ligament suspenseur, à gauche par des adhérences entre la paroi thoracique et l'estomac, en haut et en avant par la concavité diaphragmatique et une partie de la portion épigastrique de la paroi abdominale antérieure, en bas par le côlon transverse et communiquant avec une perforation de la paroi antérieure ; un postérieur au fond de l'hypocondre gauche près de la rate réduite en bouillie, communiquant avec une perforation de la face postérieure de la grosse tubérosité.

OBSERVATION XII

(Anderson. — *Lancet*, t. II, 1897, p. 1109.)

Jeune fille, seize ans. Opération vingt et une heures après perforation d'ulcère d'estomac ; suture de l'ulcère, lavage et drainage.

Amélioration progressive jusqu'au neuvième jour, à ce moment élévation de la température et malaise général. Pendant dix jours la température reste élevée revêtant la forme rémittente et la malade s'affaiblit progressivement.

Vingt-cinq jours après l'opération on ouvre le ventre et on ne trouve nulle part de pus. Mort.

Autopsie. — Abcès sous-phrénique situé entre le diaphragme et le bord postérieur du lobe droit du foie.

OBSERVATION XIII

(Barker. — *Lancet*, 5 décembre 1896, p. 1583.)

Laparotomie trente deux heures après perforation d'un ulcère d'estomac, suture de la perforation ; les symptômes péritonéaux rétrocèdent et la guérison paraît en bonne voie, lorsqu'au cours de la deuxième semaine la température remonte, et l'état général redevient mauvais.

Une ponction exploratrice pratiquée dix-sept jours après l'opération évacue une certaine quantité de pus. Le vingt et unième jour incision et drainage d'un gros abcès sous-phrénique. Guérison.

OBSERVATION XIV

(Monod. — *Soc. de Chirurgie*, 8 octobre 1897.)

Femme, vingt-cinq ans. Depuis deux ans troubles gastriques. Brusquement douleur vive avec fièvre. Ballonnement du ventre. Vomissements. Constipation. Les jours suivants, fièvre aux environs de 39 degrés. Ce tympanisme sous-ombilical disparaît, le météorisme sus-ombilical augmente avec saillie visible et douleur vive à la pression. Sonore à la percussion quand la malade est couchée, la zone voussurée

devient mate lorsqu'on la fait asseoir et pencher en avant. Bruit hydro-aérique, son métallique, impulsion à la toux. En arrière et latéralement, mêmes signes de pyo-pneumothorax. Une ponction dans le dixième espace donne du pus et du gaz fétides. Quinze jours après le début des accidents, incision le long du thorax d'un volumineux abcès gazeux fétide développé sous le diaphragme au devant de l'estomac, résection de la neuvième côte et contre-ouverture thoracique.

Lavage. Drainage. Guérison.

OBSERVATION XV

(Martinet. — Thèse de Paris, 1898, p. 69.)

Malade, opéré par voie transpleurale d'un abcès sous-phrénique gauche. Mort.

Autopsie. — 1° Abcès périsplénique, celui-là même qu avait été ouvert par voie transpleurale ;

2° Abcès situé plus en arrière et à gauche, limité en haut par le diaphragme et en bas par la partie postérieure du lobe gauche du foie ;

3° Un abcès sous hépatique, siégeant entre la petite courbure de l'estomac et le lobe gauche du foie. L'estomac, bilobulaire, portait deux perforations : une près du cardia, en communication avec l'abcès sous-hépatique, l'autre s'ouvrant dans l'abcès sous-phrénique gauche postérieur.

OBSERVATION XVI

(Ch. Laubry. — *Bulletin et mémoires de la Société anatomique de Paris*, 1899, p. 1073.)

Femme âgée de dix-huit ans, entrée le 17 décembre à l'hôpital de la Charité.

Dyspnée intense. Asphyxie aiguë. Intelligence lucide mais paroles entrecoupées par la dyspnée.

Les renseignements sur les antécédents affirment que la malade n'a jamais toussé ni maigri, ni craché le sang.

Léger malaise depuis huit jours quand à 5 heures du soir, brusquement, elle est prise d'un point de côté violent à droite, d'une espèce de déchirement à la suite duquel elle a presque perdu connaissance.

Examen. — Voussure énorme du thorax à droite en avant et en arrière, avec saillie des espaces intercostaux.

Ampliation thoracique diminuée surtout au sommet, diaphragme immobile.

Percussion. — En arrière : sonorité normale à gauche ; à droite : submatité aux bases ; tympanisme à partie moyenne; sonorité normale au sommet.

En avant : matité sub-claviculaire ; au-dessous sonorité se continuant jusqu'aux fausses côtes.

Palpation. — Pénible. Signes confirmant les précédents.

Auscultation. — A droite, abolition du murmure vésiculaire à la base ; souffle amphorique ; pectoriloquie aphone ; pas de tintement métallique ; succussion impossible à pratiquer à cause de l'état de la malade.

A gauche : normale.

Ventre ballonné, non douloureux. Pas de vomissements. Diarrhée noire, fétide.

Diagnostic hésitant entre pleurésie avec énorme épanchement et hydro ou pyo-pneumothorax.

Ponction exploratrice : liquide séreux, citrin.

Ponction aspiratrice : ne ramène que du gaz.

La malade meurt deux heures après son entrée.

Autopsie. — 19 décembre.

Dans la région sus-hépatique, flot de liquide séro-purulent, jaunâtre, non fétide.

Diaphragme refoulé inégalement dans la région thoracique jusqu'au deuxième espace intercostal droit.

Poumon droit : volume d'un poing, sain et perméable.

Poumon gauche : adhérences pleurales épaisses et résistantes.

Congestion de la base.

Au sommet, tuberculose en voie de cicatrisation.

Au-dessous du diaphragme, deux poches énormes.

A droite : 1 litre de pus mélangé à du gaz.

Poche limitée : en bas, par le foie très abaissé ; en haut, par le diaphragme ; à gauche, par le ligament supérieur tendu ; en avant, par la paroi abdominale.

A gauche : poche limitée : en bas, par le côlon transverse ; en haut, par le diaphragme ; à droite par le ligament supérieur ; à gauche, par la face interne de la rate.

Contenu : liquide purulent moins étendu.

Sur la face antéro-latérale de l'estomac à la grande courbure près du cardia, perforation régulière et linéaire, large de 2 centimètres environ, entourée de tissus, épaissis et cal-

leux autour de laquelle se sont formées des adhérences friables avec le diaphragme.

Au niveau de la perforation épaississement des parois stomacales formant une bride, paraissant cloisonner la cavité.

OBSERVATION XVII

(Bruandet. — *Bulletin et Mémoires de la Société anatomique de Paris*, 1899, p. 1076.)

Femme âgée de vingt-huit ans, entre le 18 décembre 1899 à l'hôpital de la Charité.

Huit jours auparavant, subitement douleur intense dans le ventre, la forçant à s'aliter.

A l'entrée : douleurs abdominales localisées à la région ombilicale avec irradiations à tout le ventre.

Peu de ballonnement, palpation douloureuse.

Submatité dans la fosse iliaque droite.

Pas de vomissements : langue sèche, blanche.

Pouls petit : 130.

Température : 37 degrés, avec refroidissement et cyanose des mains.

Antécédents. — Aucune crise abdominale. Quelques troubles dyspeptiques.

Diagnostic. — Péritonite suppurée, probablement suite d'appendicite.

Intervention par M. Souligoux.

Paroi infiltrée de sérosité claire.

A l'ouverture du péritoine, quelques bulles de gaz avec pus fétide très séreux et quelques fausses membranes.

Réveil rapide. Pouls faible, rapide. Ni vomissements ni nausées.

La malade meurt dans la nuit.

Autopsie. — Face postérieure de l'estomac, à 4 centimètres au-dessous du cardia, ulcère cicatrisé, léger rétrécissement fibreux de l'estomac.

Face antérieure : en un point symétrique, ulcère rond, grand comme une pièce de 50 centimes.

Dans l'hypocondre gauche, péritonite putride enkystée, collection surtout gazeuse : liquide mélanique analogue à celui du contenu stomacal.

Parois de la cavité : en haut et en arrière, diaphragme ; en bas : face supérieure lobe hépatique gauche ; face antérieure, grosse tubérosité ; grand épiploon.

A droite : ligament suspenseur du foie ; à gauche : rate, capsule détruite

Adhérences péritonéales mal organisées, facilement déchirées.

Le reste de la cavité abdominale contient un pus sérolâtre avec fausses membranes.

OBSERVATION XVIII

(Grüneisen. — *Archiv für Klin. Chirurgie*, 1903.)

Plaie de l'abdomen par balle. Laparotomie immédiate. Perforation de la paroi antérieure de l'estomac. Suture. Quelques heures après, signes d'un abcès sous-phrénique gauche qu'on aborde par la voie transpleurale. Guérison.

OBSERVATION XIX

(Heaton. — *British med. Journ.*, 1902, II, 12 juillet.)

Laparotomie pour péritonite généralisée par perforation. Suites normales jusqu'au dixième jour. A ce moment la fièvre remonte en même temps qu'on constate une pleurésie droite. Plusieurs ponctions profondes dans l'espace sous-phrénique restent négatives. Mort au quatorzième jour. A l'autopsie : vaste abcès sous-phrénique droit avec empyème.

OBSERVATION XX

(Braunmüller. — Thèse de Berlin, 1902.)

Femme, souffrant depuis quelques mois de douleurs d'estomac, puis brusquement crises douloureuses extrêmement violentes, accompagnées de fièvre, de vomissements et de gonflement de l'épigastre. L'examen de l'hypocondre gauche montre une zone de sonorité tympanique qui, sur la ligne axillaire, remonte jusqu'au quatrième espace intercostal, et qui en dedans déborde fortement le rebord costal ; lorsque la malade est assise, la partie inférieure de cette zone devient mate. Après trois ponctions négatives, on finit par retirer du pus, on incise le long du rebord costal gauche et on évacue un abcès enkysté entre le diaphragme, la rate et l'estomac.

OBSERVATION XXI

(Nordman. — *Archiv. fur Klin. Chirurgie*, 1904).

Il signale 4 cas d'abcès sous-phréniques survenus à la suite d'opérations pour cancer de l'estomac ; l'autopsie montra deux fois un abcès sous-phrénique gauche en communication avec l'extrémité cardiaque de la suture qui s'était désunie, et deux fois un abcès sous-phrénique droit dû à la désunion de la suture sur le moignon du duodénum.

OBSERVATION XXII (Résumée)

(Griffits, *in* Perutz, 1905.)

Laparotomie pour perforation d'un ulcère du pylore dans les vingt-quatre heures. Le malade guéri sort de l'hôpital au bout de six semaines.

Au cours de la convalescence se montrèrent, çà et là, des ascensions thermiques qu'on ne pouvait attribuer à aucune cause valable. Deux mois après la sortie de l'hôpital, le malade est pris de frissons, il accuse de fortes douleurs dans l'hypocondre et à l'épaule droite. La percussion montre de la submatité au niveau de la base droite. Un jour survient une vomique abondante de pus très fétide, suivie de plusieurs autres vomiques durant six semaines, la matité en arrière disparaît progressivement et le malade guérit sans nouvelle intervention.

OBSERVATION XXIII

(Barnard. — *British, Medical Journal*, 1908.)

Femme de vingt-trois ans ; incision par voie épigastrique d'un vaste abcès inter-hépato-diaphragmatique droit communiquant à sa partie inférieure avec une poche sous-hépatique dans laquelle s'ouvre un abcès de la face antérieure du pylore.

OBSERVATION XXIV

(Piquand. — *Revue de Chirurgie* du 10 août 1909, p. 356.)

Homme de vingt-neuf ans, blessé dans un duel par une balle ayant pénétré au niveau de l'épigastre.

Laparotomie cinq heures après la blessure. Suture d'une perforation de la face antérieure de l'estomac. Puis suture d'une perforation de la face postérieure après incision de l'épiploon gastro-colique. L'arrière cavité des épiploons renferme un léger épanchement sanguin ; la balle n'est pas retrouvée ; fermeture sans drainage.

Deux jours après l'opération, élévation de la température, douleur épigastrique, gêne respiratoire et tuméfaction de la région sus-ombilicale. Les symptômes s'accentuant on rouvre la plaie et on trouve un épanchement purulent bien enkysté entre l'estomac, le foie, l'épiploon et le diaphragme ; cet épanchement est évacué et largement drainé à travers l'épiploon gastro-colique.

Presque immédiatement après, abaissement de la température. Guérison.

OBSERVATION XXV

(Catz et Kendordjy. — *Revue de Gynécologie*, t. XII, 1908.)

Une jeune fille est prise brusquement d'un violent frisson, de fièvre élevée de point de côté gauche très violent et de dyspnée. A l'examen on trouve un souffle tubaire à la base gauche, de la matité et une légère diminution des vibrations vocales qui font diagnostiquer une pneumonie. Chute de la température vers le dixième jour. Au bout de quelques jours d'apyrexie la fièvre s'allume de nouveau et l'on constate à la base gauche tous les signes d'un pneumothorax. Les jours suivants, la dyspnée s'accuse et la mort survient dans le collapsus.

L'autopsie montre un abcès sous-phrénique par perforation d'un ulcère de l'estomac ; perforation du diaphragme et épanchement pyogazeux dans la plèvre gauche.

CONCLUSIONS

I. — Les abcès sous-phréniques d'origine gastrique succèdent presque toujours à un ulcère de l'estomac et siègent le plus souvent dans la loge sous-phrénique gauche.

II. — Ils se traduisent par des symptômes généraux, del a septicémie, et par des signes locaux qui permettent de décrire une forme thoracique, une forme abdominale et une forme mixte ou thoraco-abdominale.

III. — Le diagnostic rarement évident est souvent difficile, et impossible dans un bon nombre de cas.

IV. — L'évolution se fait habituellement du côté du thorax où elle détermine de la pleurésie purulente, des vomiques ou de la gangrène pulmonaire, plus rarement vers l'abdomen et donne lieu alors à de la péritonite.

V. — Le pronostic est des plus graves, surtout quand l'affection est abandonnée à elle-même, car l'évolution spontanée aboutit toujours à la mort.

VI. — Il n'existe pas de traitement médical.

La règle est celle qui s'applique à toute collection suppurée : il faut l'inciser largementet la drainer,

Suivant leur siège, la conduite opératoire de ces abcès varie :

S'il s'agit d'une collection suppurée à évolution antérieure, abdominale ou thoraco-abdominale (voie basse), on fait une laparotomie sous-costale, ou une laparotomie para-pleurale avec résection du rebord costal suivant la technique bien réglée par Lannelongue.

S'il s'agit d'un abcès à évolution supérieure thoracique (voie haute) on l'aborde par la voie transpleuro-diaphragmatique.

VII. — Le traitement de l'abcès ne résume pas toujours toute la thérapeutique, il peut rester une fistule gastro-cutanée qui compromet et rapidement les jours du malade, elle doit être traitée par une intervention spéciale. Les interventions directes sont difficiles et aléatoires, il semble qu'il soit préférable d'assurer indirectement l'alimentation du malade par une intervention à distance telle que la jéjunostomie.

Vu : le Président de la thèse
LANNELONGUE

Vu : le Doyen,
LANDOUZY

Vu et permis d'imprimer :
Le Vice-Recteur de l'Académie de Paris,
L. LIARD

BIBLIOGRAPHIE

Albert-Rheinisch.— Westph. Med. Correspondenzblatt, 1844 n° 30.

Barlow. — London Medical Gazette, mai 1845.

Bouley. — Société anatomique, 1852.

Wintrich. — Virchow. Patholg. und therapie der respirat. Organ. 1854, p. 358.

Hilton-Fagge (2 cas). — Guy's hospital Reports, 1874, XIX, p. 213.

Cockle. — Lancet, 25 avril 1863, p. 465.

Aufrecht. — Berlin. Klin. Wochenschrift, n° 21, 1871.

Heudner. — Archiv. für Heilkunde, 1871, p. 183.

Rigal. — Société Médicale des Hôpitaux, 1874.

Stargen. — Jahrebuch Virchow Hirsch. Bd. II, p. 216.

Julius-Burger. — Berlin. Klin. Wochenschrift, 1874, n° 21.

Levison. — Nordiskl medicinisch Archiv. Bd. VIII, n° 20, 1878.

Eisenlohr. — Berlin Klin. Wochenschrift, n° 51, 1874.

Rendu. — In Deschamps. Thèse de Paris, observ. L.

Hallin. — Schmidts Jahrbücher. Bd. CXIX, p. 37.

Sainger (2 cas). — Archiv. für Heilkunde. Bd. XIX, 246, 1878.

Southeg. — Medic. Press. And Circular, 1878, t. II, p. 393.

Leyden (3 cas). — Berlin Klin. Wochensch., novembre 1879, p. 320.

Wintrich-Wirchow. — Pathologie und Therap. respiratoire organ., t. V. p. 358.

Tillmanns. — Arch. f. Klin. Chirurgie. Bd. XXVII, p. 103.

Bristowe. — Lancet, 1883, t. II.

Bruni. — Gazette medica Italiano lombarda, 1883, nº 20.

Senator (3 cas). — Charite Annalen, 1883, p. 385.

Neusser. — Wiener medic. Wochensch , t. XI, 1815.

Glaeser. — Deustch. medi. Wochensch., t. XI, 1885.

Sterrlich. — Deust. med. Woch., t. XII, 1886, p. 139.

Rossi. — Gazette medica italo-lombarde, nº 47, 1886.

Fenwick. — (5 cas). Lancet, 17 juillet 1886, p. 160.

Flinatus. — Saint-Peterbourg, medic. Wochensch., 1887, nº 29.

Stelyner. — Centrablatt für chirurgie, 1889, nº 29, p. 67.

Scheurlen. — (2 cas) Charite Annalen, 1889, p. 158.

Schenk. — Saint-Pétersb. Medic. Wochenschr. 1889, 5 avril.

Huglings-Jacksonn-Fenwick. — Clinic. lectur. on some obscur. diseases of the abdomen, 1889.

Fitz. — Boston medical and surgical Journal, t. CXXIII. p. 583, 1890.

Mason. — Medic. and. surgic., 7 novembre 1889, p. 449.

Debove et *Renaud.* — Gazette des Hôpitaux, 1890, nº 124, p. 1150.

Lenoir. — Société anatomique, 1890, p. 248.

Walther. — Société anatomique, 1890, p. 421.

Runeberg. — Tinska lakardsællsk, t. XXXII, 1890.

Bogolepeff. — (2 cas). Revue de médecine russe, 1892.

Dickinson et *Ewart.* — (2 cas). Lancet, 7 mars 1891, p. 541.

Renvers. — Berlin Klin. Wochenschrift, 1892, p. 1153.

Liermann. — (4 cas). Deutsch. medic. Wochenschrift, 1892. p. 541.

Holoté. — Wirchow-Hirscht Bd II 1892, p. 102.

Nowack. — (2 cas). Schmidts Iahrbücher Bd. CCXXXII, 1891, n° 10 et 11.

Page. — Lancet, 24 mars 1894, p. 733.

Van Lair. — Revue de médecine, t. XIII. juillet 1893.

Mason. — (3 cas). Boston médic. and. surgic. Journal, 1893, p. 208.

Michaux. — Société d'Anatomie, janvier 1894.

Bruce et *Morgan*. — Lancet, t. II, p. 89.

Peurose et *Dickinson*. — (6 cas). Clinical Society's Transactions, 1893, XXVII.

Bennet. — Lancet, 7 juillet 1894, t. II, p. 21.

Mitournier. — Société anatomique, novembre 1894, p. 793.

Reymond. — Société anatomique, janvier 1894, p. 94.

Maydl. — Ueber subphrenische Abscesse. Wien, 1894, p. 84.

Uvart et *Bennet*. — Lancet, 17 novembre 1894, p. 1147.

Mackensie et *Abott*. — Lancet, 3 novembre 1894, p. 1633.

Hulke et *Ayley*. — Lancet, 3 nov. 1894.

Honley. — Brit. medic. Journ., 1895.

Sehnchardt. — Arch. für Klin. Chirurgie, 1895, t. L., p. 614.

De Dickinson. — (2 cas). Brit. medic. Journ., 1894-1895, p. 233.

Witthauer. — (2 cas). Centralblatt für Chirurgie, 1895, t. L., p. 614.

Buttersack. — Munich. Medic. Wochensch, 1895, n° 6.

Buschausen (2 cas). — Thèse de Kiel, 1895.

Lampe. — Berlin Klin. Wochenschr., 1895, n° 38, p. 839.

Horroks. — Lancet, 1895, t. II. p. 915.

Silcock. — Lancet, 1895, p. 1253.

Sourdille. — Société anatomique, 1895, p. 301.

Cutter. — Revue Encyclopédique des sciences médicales, 15 octobre 1897.

Schlesinger. — Wiener. medic. Presse, février 1898.

Alkermann. — Thèse de Lausanne, 1896.

Grimm. — Pragen medic. Wochenschr., 1896, n° 18 à 20 (2 cas).

Barker (2 cas). — Lancet, 5 décembre 1896, p. 1583.

Kownatsky (2 cas). — Thèse de Breslau, 1896.

Mc. Cosh. — In Wein et Toote. Medic. Neus, avril et mai 1896.

Ziedler. — In Finkelstein. Loco citato, p. 93, cas 67.

Von Wahl et *Hissen.* — In Marion. Thèse de Paris, 1897, p. 207.

Braman et *Bauermeister.* — In Marion, p. 203.

Albarran. — In Marion, loco citato.

Canniot. — Thèse de Paris, 1897.

Tartavez. — Thèse de Lyon, 1897.

Jolasse. — Münch medic. Wochenschr., 1897.

Ders (6 cas). — Société de Chirurgie de Paris, 1902, p. 580.

Adamson et *Renton.* — Brit. medic. journal, 1897, p. 97.

Anderson. — Lancet, 1897, t. II, p. 1109.

Lépine. — Revue de médecine, 1897, p. 1000.

Rabé et *Delbet.* — Presse médicale, avril 1897.

Breutor et *Snodgau.* — Glasgow Medic. journ., juillet 1897.

Mc. Naught. — Brit. Medic. Journ., 1897, 22 mai.

Broadbent. — Brit. Med. Jour., 1897, 30 octobre.

Lejars et *Courtois-Suffit.* — Société de chirurgie, 8 octobre 1897. Société médicale des hôpitaux, 1897 (2 cas).

Monod (2 cas). — Société de chirurgie, 8 octobre 1897.

Whipple. — Brit. Medic. Journ, 1898.

Williamm et *Beunet.* — Lancet, 26 février 1897, p. 565.

Marcille. — Presse Médicale, 11 juin 1898, p. 226.

Plueker. — Münch. medic. Wochenschr., 1898, p. 1659.

Bosauquet. — Brit. Medic. Journ., 1898, p. 685.

Gerulanos (2 cas). — Deutsch. Zeitschrift für Chirurgie, 1898, p. 303.

Lennander (5 cas). — Mittheilung aus den Grenzgebieten der med. Chirurg,, 1898, t. IV, p. 91.

Broughton. — Brit. med. Journ., 1898, t. II, p. 84.

Sprave. — Thèse de Greifswald, 1898.

Feyrot. — In Martinet. Thèse de Paris, 1898 (obs. II).

Beaussenat. — In Martinet (obs. VI).

Béclère. — Presse médicale, 1899, t. I, p. 187.

Barker. — Lancet, 1899, t. II, p. 187.

Laubry. — Société d'Anatomie, 1899, 10 mars, p. 1075.

Sousselier. — Contribution à l'étude des abcès sous-phréniques. Thèse, 1898.

Martinet. — Variétés anatomiques des abcès sous-phréniques. Thèse, 1898.

Laubry. — Perforation d'ulcère de l'estomac. Pyo-pneumo thorax sous-phrénique droit. — Bullétin et Mémoires de la Société anatomique, décembre 1899, p. 1057.

Bruaudet. — Société d'Anatomie, 1899, p. 1076.

Mallet et *Surrel.* — Société d'Anatomie, 10 mars 1899.

Hertzfeld. — Deustch med. Woch., 1899.

Jones. — Brit. medic. Journ., avril 1899, p. 462.

Philipps et *Ilcock*. — Lancet, 1899, p. 832.

Stelzter. — Verhandl. d. deutsch. Ges. of. Chirurg., 1899, p. 98.

Ramson. — Lancet, novembre 1899.

Feuwick (2 cas). — Edinb. med. Journ., avril 1900.

Heinlein. — Münch. medic. Wochenschrift, 1900, p. 1151.

Berg. — Medic. Record, 10 février 1900.

Griffith. — Brit. med. Journ., 1900, p. 572.

Faure. — Indépendance médicale, Paris, 1900, p. 321.

Hartmann (2 cas). — Congrès de Médecine, 1900.

Bidwell (3 cas). — Brit. medic. Association. Ipswich, 1900.

Richard. — Bristol medic. Journ., décembre 1900.

Stapesko (2 cas). — Annalen der russischen Chirurgie, 6 septembre 1900.

Cheadle et *Collier*. — Lancet, 1901, t. I, p. 1079.

Fleurot. — Thèse de Lyon, 1901.

Jaboulay (2 cas). — In Wiannay. Archives provinciales de chirurgie, 1900, p. 694.

André. — Revue de médecine, 1900, p. 909.

Campbell et *Wood*. — Medic. Press and Circular., 6 février 1901, p. 429.

Cameron. — Brit. Med. Journal, 1900, p. 1000,

Cuthbert (Firmin). — Brit. Med. Journ., 1900.

Brunner. — Beitræge für Klin. Chirurg., 1901, p. 740.

Schindler. — (2 cas) Inaug. dissertation. München, 1901.

Dalton. — Brit. med. Journal., 1901, p. 1206.

Stanley Boyd. — Brit. medic. Jour., 1901.

Couteaud. — Société de Chirurgie, 1902, p. 593.

Wilsinger. — Deutsch. medic. Wochenschr., 1902, n° 5.

Hahn. — Deutsch. medic. Wochenschr., 1902. p. 115.

Heaton. — (2 cas) Brit. medic. journ., 1902, p. 591.

Ballier du Batty. — Thèse de Lille, 1902.

Lejan et *Bourcy.* — Société de Chirurgie, 1902, p. 480.

Blancy. — Lancet, t. I, 1902, p. 1183.

Dalgien-Sammung. — Klinischer Vortræge, n° 354, 1903.

Braunmüller. — Thèse de Berlin, 1902.

Macaigne et *Souligous.* — (2 cas) Médecine moderne, 1903, n° 6.

Fonser Arcy (d'). — Saint Bartholomew's Hospital Reports, vol. XXXVII, p. 5.

Stein. — München Med. Wochenschrift, 1903, n° 38.

Cauderey. — Thèse de Paris, 1902.

Grüneisen. — (9 cas) Arch. für Klin. Chirurg., 1903, p. 1.

Fenetz. — (2 cas) Chutrabl. f. die Grenzgetule der Chir. med. Medizin, 1905.

Ball. — Thèse de Paris, 1904.

Hartmann. — In Gelz. Thèse de Paris, 1906.

Barnard. — British medical Journal, 1908.

Rousset (Jules). — Fistules gastro-cutanées. Thèse de Lyon, 1905.

Rabé. — Abcès gazeux sous-diaphragmatiques par perforation d'ulcère stomacal ou duodénal. Presse médicale, 28 août 1907, p. 189.

Hilton Fagge. — Guy's Hospital Reports, 1874, 2e série, t. XIX, p. 213.

Meusser. — Wien medic. Woch., 1884, n° 44 et 47.

Courtin. — Société anatomique, 1884.

Nowack. — Loco citato.

Tournier. — Lyon médical, 17 janvier 1827.

Gilbert et *Lereboullet.* — In Carnot. Semaine médicale, 21 février 1906.

Tuffier et *Dujarier.* — Société anatomique, 1898.

Barnard. — Loco citato.

Jeanne. — Normandie médicale, 1er décembre 1908, janvier-février 1909.

Cates et *Rendirdjy* (Léon). — Extraits de la Revue de Gynécologie et de Chirurgie abdominale, t. XII. Nozab, mai à décembre 1908.

Lance. — Gazette des Hôpitaux, nos 60 et 62, p. 711, 1908.

Guibal. — Revue de chirurgie, janvier 1909, p. 138, mars 1909, p. 560.

Piquand. — Revue de Chirurgie, 1909, nos 1, 2, 3, 4, 5, 8, 9.

Mercier. — New-York medic. Journal, 1893, p. 487.

Herzfeld. — Deutsche medic. Wochensch., 1899, 4037.

Valean. — Revue de Chirurgie, 1902, p. 366.

Imp. de la Faculté de médecine Henri Jouve, 15, rue Racine, Paris.